Guzy serca

Ireneusz Haponiuk, Janusz H. Skalski,
Krzysztof Wronecki

30.1. Wstęp

Serce jest rzadko spotykaną lokalizacją procesu nowotworowego zarówno w postaci guza łagodnego jak i złośliwego. Są to guzy o dużej różnorodności objawów klinicznych i wynikających z tego trudnościach diagnostycznych. Dzięki współczesnym możliwościom diagnostyczno-terapeutycznym mogą podlegać skutecznemu leczeniu z dobrym długotrwałym efektem.

Nowotwór serca w postaci *rhabdomyoma* po raz pierwszy opisany został przez von Recklinghausena w 1862 r (1). Kolejne doniesienia, głównie dotyczące odosobnionych przypadków rozpoznawanych w badaniach sekcyjnych, zostały zebrane i przeanalizowane przez Mahaima w 1945 r. (2), a następnie przez Pricharda i Bigelowa (3, 4). Początkowo guzy serca traktowane były jedynie jak patologiczna osobliwość. Wraz z postępem, jaki dokonał się w diagnostyce i leczeniu wad wrodzonych, pojawiła się realna szansa także na uratowanie pacjentów dotkniętych procesem nowotworowym serca. Dla ostatecznego efektu leczenia nabrały znaczenia wczesne wykrycie oraz właściwa terapia. Pierwsze udane operacyjne usunięcie guza serca dorosłego pacjenta wykonano w 1954 r. (5).

Nowotworowe pierwotne guzy serca są rzadkością, niezależnie od grupy wiekowej. Straus i Merliss, na podstawie wyników dużej liczby badań sekcyjnych, ocenili częstość ich występowania na 0.0017% (6). Nieco częściej guzy serca występują u dzieci. Simcha, na podstawie ponad 20-letniej obserwacji pacjentów hospitalizowanych w swoim ośrodku, ocenił częstość występowania guzów serca u dzieci na 0,08% (7). Nadas i Ellison podają częstość 0,027% w grupie 11000 dzieci poddanych badaniu pośmiertnemu (8).

Większość pierwotnych guzów serca u dzieci to nowotwory łagodne a najczęściej występującymi są wg kolejności występowania: *rhabdomyoma*, *fibroma*, *myxoma*, *teratoma*, *angioma* i *lipoma*. Pierwotne guzy serca o utkaniu złośliwym spotykane są znacznie rzadziej. Poza guzami pierwotnymi, serce może być miejscem usadowienia guzów przerzutowych.

30.2. Anatomopatologia

30.2.1.Pierwotne łagodne guzy serca

30.2.1.1. Mięśniak prążkowanokomórkowy – *rhabdomyoma*

Rhabdomyoma jest najczęściej występującym guzem serca u dzieci, spotykanym także u noworodków. Okazjonalnie nowotwór ten rozpoznawany był u chorych dorosłych, jednakże dwie trzecie pacjentów z guzem serca o tym utkaniu, to dzieci poniżej trzeciego roku życia. *Rhabdomyoma* są najczęściej mnogie i wywodzą się z przegrody międzykomorowej lub wolnej ściany jednej z komór. Nowotwór ten czasami obejmuje także przedsionki i mięśnie brodawkowate. Jest dobrze ograniczony, nie posiada własnej torebki i przyjmuje postać szarawo-białych guzków zlokalizowanych w mięśniu sercowym. W miarę wzrostu guzki te wpuklają się do światła komory. Histologicznie mięśniak prążkowanokomórkowy serca zbudowany jest z dużych, okrągłych komórek z wielkimi wakuolami oraz delikatnymi pasmami w protoplazmie, które promieniście odchodzą od centralnie położonego jądra, tworząc charakterystyczny obraz komórek pajęczych. Komórki te wypełnione są mukopolisacharydami, których głównym składnikiem jest glikogen. Innym charakterystycznym, ważnym diagnostycznie elementem, są włókna poprzeczne, widoczne makroskopowo wewnątrz guza (9).

Nowotworowe pochodzenie guza było poddawane w wątpliwość. Niektórzy badacze twierdzili, że jego powstawanie jest efektem nadmiernego przerostu płodowych włókien Purkinje'ego (10). Wcześniej uważano, że jest to szczególna postać choroby spichrzeniowej mięśnia sercowego, jednak mukopolisacharydy wchodzące w skład guza są odmienne od analogicznych, rozpoznawanych na przykład w chorobie von Gierke'a (3). Prawdopodobnym wydaje się, iż ze względu na swą budowę histologiczną, jest to guz o charakterze mieszanym – typu *hamartoma*, a nie prawdziwy nowotwór. Wielokrotnie opisywano ponadto przypadki jego spontanicznej regresji.

Guzy serca o charakterze mięśniaka prążkowanokomórkowego należą do najwcześniej wykrywanych zmian w stwardnieniu guzowatym – chorobie Bourneville'a. Wykrywalność tych guzów w grupie dzieci do lat 2 jest największa. Warto podkreślić, że diagnozowano je już w 22 tygodniu ciąży metodą ultrasonografii u płodu (11). Wraz z wiekiem, u około 40% dzieci kolejne badania echokardiograficzne wykazywały stopniowe samoistne zmniejszanie się masy guza.

30.2.1.2. Włókniak – *fibroma*

Fibroma jest drugim co do częstości występowania nowotworowym guzem serca u dzieci. *Fibroma* są najczęściej zlokalizowane w ścianie lewej komory i w przegrodzie międzykomorowej, jednak mogą występować również w prawej komorze i czasami w prawym przedsionku. Nowotwór ten występuje w postaci pojedynczego, gładkiego, białego, dobrze ograniczonego guza, pozbawionego własnej torebki. Swoją budową makroskopową i konsystencją przypomina włók-

niaki macicy. Histopatologicznie jest zmianą łagodną, zbudowaną głównie z dojrzałych fibroblastów, poprzeplatanych włóknami mięśnia sercowego i pasmami kolagenu. Czasami w jego masie mogą wystąpić zwapnienia, w obrębie serca nie notowano proliferacji złośliwej (9).

30.2.1.3. Śluzak – *myxoma*

Myxoma rzadko występuje u dzieci, z kolei u dorosłych jest najczęściej spotykanym nowotworem serca. Śluzaki rozpoznawane są w 15% przypadków guzów łagodnych u dzieci oraz powyżej 10% wszystkich guzów u dzieci do 15 roku życia. W dwóch trzecich opisywanych przypadków śluzak występuje w lewym przedsionku, wychodząc z przegrody międzyprzedsionkowej w obszarze otworu owalnego. W szczególnych przypadkach szypuła śluzaka lewego przedsionka przyrośnięta jest do pierścienia lub płatków zastawki mitralnej, stanowiąc dodatkowe, często niemożliwe do przewidzenia, utrudnienie dla chirurga. Nieco rzadziej śluzaki występują w prawej komorze i w prawym przedsionku. Guz zbudowany jest z delikatnych, galaretowatych, przeźroczystych mas, bezbarwnych lub też o żółto-różowym albo zielonkawym podbarwieniu. Zazwyczaj przytwierdzony jest do podłoża wąską szypułą (12). Histologicznie śluzaki zbudowane są z dużej ilości bezpostaciowej struktury, która zawiera grupy zespolonych komórek o typie podścieliska, połączonych z cienkościennymi naczyniami krwionośnymi o morfologii kapilar. W budowie mikroskopowej charakterystyczne są komórki gwiaździste z wypustkami oraz wrzecionowate, zanurzone w śluzie bogatym w substancję PAS-dodatnią. Śluzaki mogą wyrastać z wielu miejsc jednocześnie, w związku z tym mogą być mnogie, zarówno w obrębie jednej jak i wielu jam serca. Chociaż utkanie śluzaka jest typu jednoznacznie łagodnego, guzy te wykazują tendencję do nawrotów oraz zezłośliwienia; są więc traktowane jako nowotwory miejscowo złośliwe (13).

30.2.1.4. Tłuszczak – *lipoma*

Tłuszczak jest rzadko występującym guzem serca, także u dzieci. Guz ten występuje w postaci podwsierdziowych, miękkich, żółtych mas wpuklających się do światła przedsionków lub komór. Może dawać objawy zwężenia ich światła. Rzadziej występuje postać śródścienna, która również wpukla się do jam serca upośledzając drożność. Śródścienne tłuszczaki nie posiadają torebki, w ich wnętrzu widoczne mogą być przechodzące przez guz zbite pasma włókien mięśniowych. Największe rozmiary osiągają tłuszczaki w postaci nasierdziowej. Mikroskopowo zbudowane są z komórek dojrzałego tłuszczu, który dodatkowo zawierać może różną ilość tkanki włóknistej (*fibrolipoma*) lub mięśniowej (*myolipoma*). Histologicznie tłuszczak jest nowotworem łagodnym, który często ulega martwicy tłuszczowej z postępującym wapnieniem, jednak wykazuje silną tendencję do postępującego wzrostu (14).

30.2.1.5. Naczyniak – *angioma*

*Angioma w*ystępuje rzadko, w dwóch postaciach: *hemangioma* i *lymphangioma*. Guzy te mogą wystąpić w każdej z jam serca z równą częstością a także na zewnętrznej powierzchni serca (*epicardial hemangioma*) powodując krwisty wysięk w worku osierdziowym, podobnie jak w przypadku *xantogranuloma*. Większość opisanych przypadków była rozpoznawana przypadkowo pośmiertnie, jednak naczyniaki mogą obejmować tkanki układu przewodzącego serca powodując zaburzenia rytmu, będące ich główną manifestacją kliniczną, często prowadząc do bloku przewodnictwa (3).

30.2.1.6. Potworniak – *teratoma*

Opisano zaledwie kilka pojedynczych przypadków wewnątrzsercowego potworniaka. Wydaje się, że guzy te wychodzą ze śródbłonka głównie lewej komory, z okolicy węzła przedsionkowo-komorowego i pierścienia zastawki trójdzielnej, jednak mogą występować w każdej z jam serca. Guz jest zazwyczaj lity, zawiera cysty, wewnątrz wyraźnie wykształconej torebki mogą występować płaty (ryc. 1 a,b). Nowotwór wpukla się do światła komory, powodując objawy istotnego zwężenia światła. Zazwyczaj towarzyszy mu wysięk w worku osierdziowym. Histologicznie zawiera komórki pochodzące z trzech listków zarodkowych (15). W masie guza znajdowano obszary tkanki nerwowej, mięśni gładkich i prążkowanych, tkankę kostną i chrzęstną oraz gruczołową: tarczycy i trzustki.

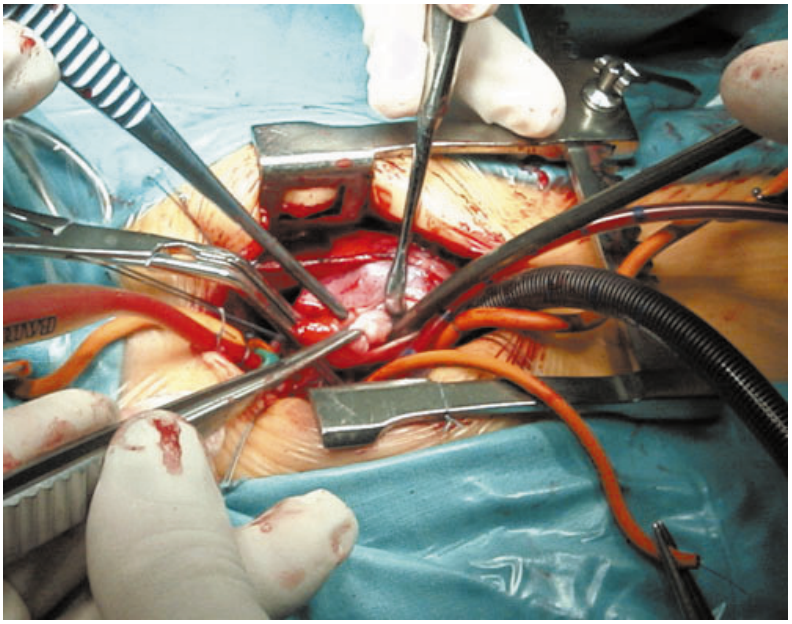

Ryc. 1a. Usuwanie guza z lewej komory poprzez zastawkę aortalną (*teratoma adultum*). Noworodek w 3 tygodniu życia (sprężysty, biały guzek uchwycony pęsetą „rodzi" się przez pierścień aortalny)

Ryc. 1 b. Guz po usunięciu, sprężysty, z licznymi cystami wypełnionymi płynem, po częściowym odbarczeniu zawartości cyst (biaława, gęsta treść); guz o średnicy zbliżonej do 2 cm ewakuowany przez zastawkę aorty o średnicy 5 mm, widoczne przeświecające komory płynowe

30.2.1.7. *Fibroelastoma* mięśni brodawkowatych

Fibroelastoma, zwany też brodawkowatym nowotworem zastawek serca, bywa dość często znajdowany w badaniach sekcyjnych i prawdopodobnie nie jest prawdziwym guzem nowotworowym. Uważa się, że jest on efektem nadmiernej proliferacji wyrostków Lambla, występujących fizjologicznie w zastawkach półksiężycowatych i przedsionkowo-komorowych. Najczęściej guz ten nie daje objawów klinicznych, jednak może powodować zwężenie zastawek serca i naczyń wieńcowych (9).

30.2.1.8. Łagodny guz mezenchymalny – *mesenchymoma benignum*

Rozpoznawany jest niezwykle rzadko, czy to z powodu unikalnego występowania, czy też trudności ustalenia rozpoznania histologicznego. Warunkiem rozpoznania jest stwierdzenie co najmniej 2 składników nowotworowego utkania pochodzących z tkanki mezenchymalnej (nie wliczając tkanki łącznej), np.: mięśniówki gładkiej (*leiomyoma*), elementów osłonek nerwowych (*neurinoma*), mięśniówki prążkowanej (*rhadbomyoma*) oraz zrębu guza tkanki łącznej i fibroblastów (16). Obecność komórek *rhabdomyoma* w guzie mezenchymalnym może zawsze budzić podejrzenie współistnienia rozsianego stwardnienia wieloguzkowego w obrębie ośrodkowego układu nerwowego (choroby Bourneville'a), jednak w tym przypadku prawdopodobieństwo zmian w układzie nerwowym jest bardzo małe (znacznie mniejsze niż w przypadku „czystej" postaci mięśniaka prążko-

wanokomórkowego. Guz mezenchymalny ma litą, twardą strukturę, jego obecność w jamach serca prowadzi do upośledzenia przepływu krwi przez zastawki, mogąc prowadzić do gwałtownych objawów. Wygląd guza i przebieg kliniczny przypomina włókniaka (*fibroma*).

30.2.2. Pierwotne złośliwe guzy serca

Pierwotne złośliwe guzy serca są najczęściej typu mięsaków. Występują one niezmiernie rzadko, zwłaszcza u dzieci. Opisane zostały: mięśniak poprzecznie prążkowany mięsakowy (rhabdomyosarcoma), naczyniak mięsakowy (*angiosarcoma*, *hemangiosarcoma*) (ryc. 2), tłuszczak mięsakowy (*liposarcoma*), śluzakomięsak (*myxosarcoma*), włókniakomięsak (*fibrosarcoma*) (ryc. 3a, b), chłoniak mięsakowy (*lymphosarcoma*), potworniak złośliwy (*teratoma malignum*) i mięsak pochodzenia nerwowego (*neurosarcoma*). Zdarzają się guzy o wysokiej złośliwości – o utkaniu mieszanym i niskim zróżnicowaniu komórkowym. Guz, pierwotnie wywodzący się z mięśnia sercowego, łatwo rozprzestrzenia się w komorach serca, naciekając następnie osierdzie i struktury sąsiadujące. W efekcie pojawia się krwisty płyn wysiękowy lub krew w worku osierdziowym, doprowadzający do tamponady serca. Rokowanie w pierwotnym złośliwym nowotworze serca jest nieko-

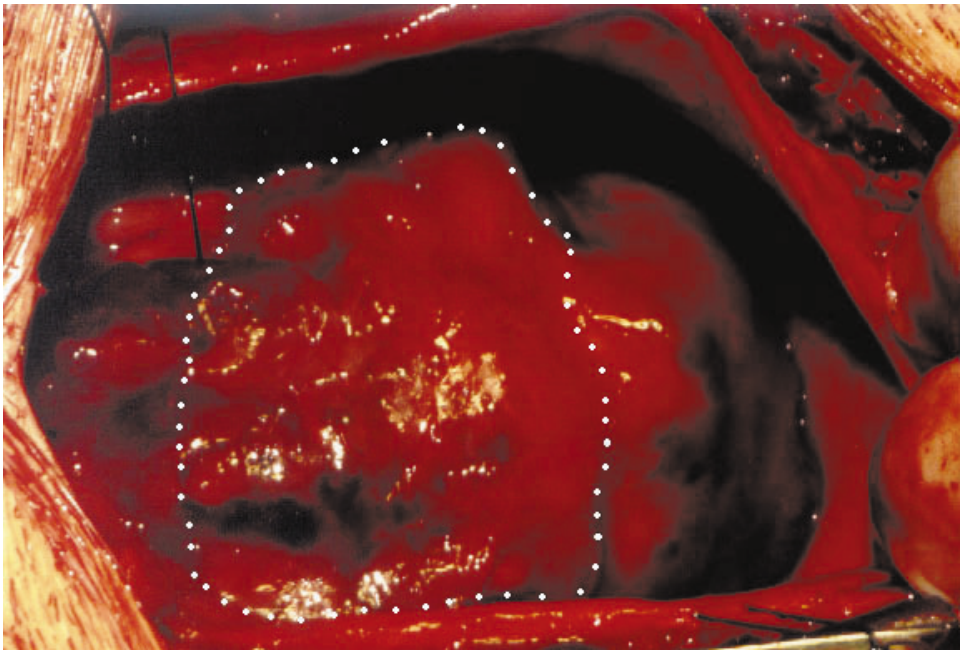

Ryc. 2. Po otwarciu worka osierdziowego – śródoperacyjny obraz złośliwego guza (*angiosarcoma*), obejmującego znaczną część prawej komory i prawego przedsionka; słabe odgraniczenie od zdrowych tkanek, co zaznaczono obrysowaniem. Masy guza łatwo rozpadające się. Dziewczynka 16-letnia

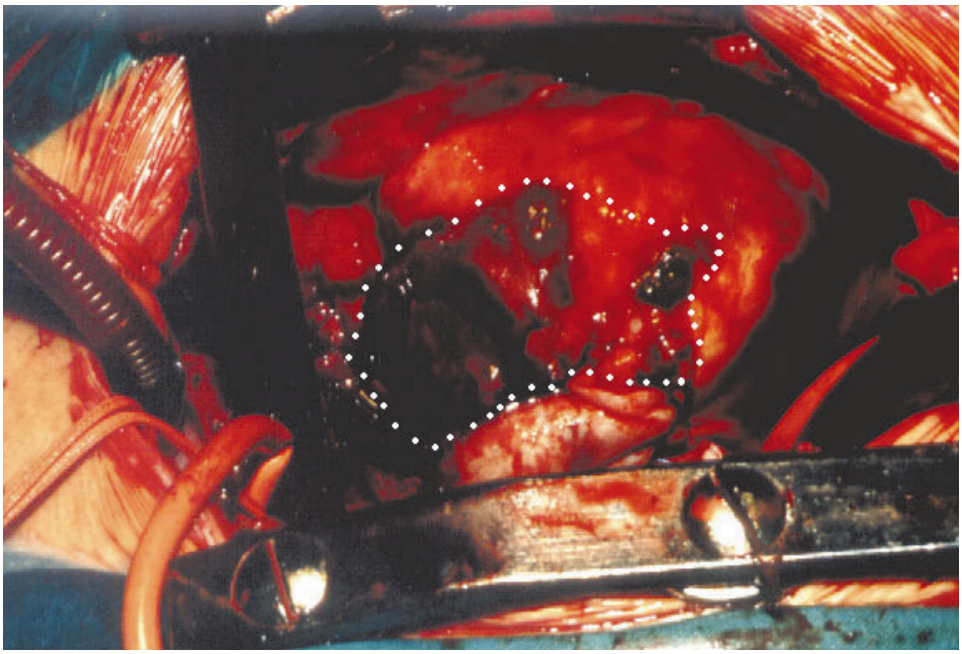

Ryc. 3 a. Śródoperacyjny obraz złośliwego guza u 11-chłopca (*fibrosarcoma*). Guz twardy, mało sprężysty, dość dobrze ograniczony, jego zakres zaznaczono obrysowaniem

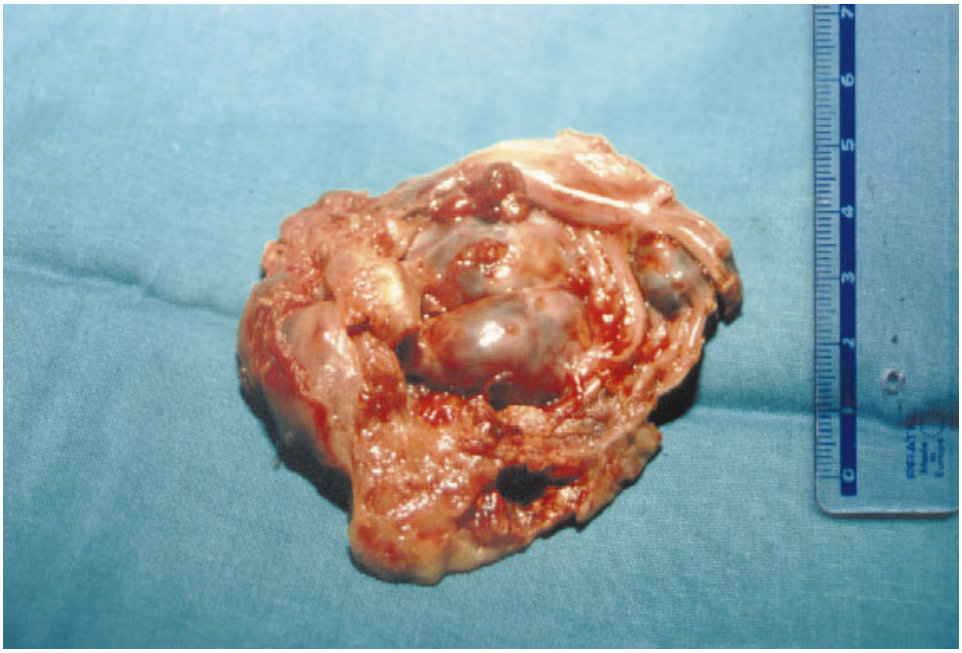

Ryc. 3 b. Guz po usunięciu, widoczna niejednolita struktura i pola martwicy

rzystne ze względu na gwałtownie postępujący rozrost guza, niszczenie struktur mięśnia sercowego oraz przerzuty (17).

30.2.3. Przerzutowe guzy serca

Przerzutowe guzy serca u dzieci występują niezmiernie rzadko. Są to głównie przerzuty pochodzenia mięsakowego, zlokalizowane najczęściej w prawej komorze i na zastawce trójdzielnej. Uszypułowana wewnątrzsercowa postać guza Wilmsa (*nephroblastoma*) może wypełniać światło prawego przedsionka i prawej komory, doprowadzając do objawów istotnego hemodynamicznie ich zwężenia, bez bezpośredniego naciekania mięśnia sercowego.

W grupie chorych dorosłych przerzutowe guzy serca występują do 40 razy częściej niż guzy serca pierwotne. Na podstawie badań sekcyjnych częstość ich występowania ocenia się na 0,24% do 6,4% (18). Najczęstszym źródłem przerzutów do serca są nowotwory płuc, piersi u kobiet, żołądka i okrężnicy, a także czerniaki i chłoniaki. Przerzuty w sercu mogą mieć postać guzkową lub rozlaną, mogą naciekać powierzchnię osierdzia lub wsierdzia, lub obie te struktury jednocześnie. Najczęściej zajęcie wsierdzia powoduje powstawanie skrzepliny przyściennej, zaś naciekaniu osierdzia towarzyszy zapalenie włóknikowe z krwistym przesiękiem, doprowadzającym do tamponady i niewydolności serca.

30.3. Objawy kliniczne

Manifestacja kliniczna guzów serca zależy od ich wielkości, ilości oraz lokalizacji. Małe guzy serca, szczególnie występujące pojedynczo w jednej z komór, mogą być bezobjawowe. Rozlany proces nowotworowy mięśnia serca zazwyczaj powoduje jego ciężką niewydolność prowadzącą do śmierci. Guzy dużych rozmiarów, wpuklające się do jam serca mogą powodować ograniczenie napływu lub odpływu krwi. U dziecka, zwężeniu zastawki trójdzielnej z powodu lokalizacji guza towarzyszy sinica, w następstwie odwróconego przepływu przez otwór owalny, jeśli jest on drożny. Stenoza zastawki mitralnej lub jej niedomykalność może pojawić się w przypadku *rhabdomyoma*. Istotne hemodynamicznie zwężenie drogi wypływu prawej lub lewej komory może występować w przypadku *rhabdomyoma*, *fibroma* i *teratoma*. Duże guzy mogą znacznie ograniczać pojemność lewej komory, bez zwężenia jej drogi napływu lub wypływu, również w tym mechanizmie powodując pogorszenie funkcji wyrzutowej i niewydolność lewokomorową.

Zaburzenia rytmu serca w następstwie zaatakowania układu bodźcoprzewodzącego są kolejną grupą objawów nowotworu serca. Obserwowano całkowity blok przedsionkowo-komorowy, nadkomorowe lub komorowe częstoskurcze, zespoły tachykardia-bradykardia, różne postaci bloku przedsionkowo-komorowego oraz zespoły nagłej śmierci, prawdopodobnie w efekcie migotania komór.

Szczególną grupę objawów prezentują chorzy z rozpoznaniem śluzaka. Ich głównymi elementami są cechy stenozy zastawki mitralnej oraz zatory obwodowe, których źródłem są oderwane masy guza. Zwężenie zastawki mitralnej z następowym nadciśnieniem płucnym oraz zastoinową niewydolnością serca jest obserwowane najczęściej. Niedomykalność mitralna, w następstwie wpuklania się guza, naciekania na pierścień włóknisty lub płatki zastawkowe, występuje rzadziej. Charakterystyczne są nawracające incydenty omdleń w efekcie blokowania ujścia mitralnego lub sporadycznie trójdzielnego, w przypadku lokalizacji prawoprzedsionkowej. Zatory płucne lub systemowe, spowodowane odrywaniem się fragmentów łamliwego nowotworu, były obserwowane w ponad połowie przypadków dzieci ze śluzakiem. Często obserwowanymi objawami są gorączka, utrata masy ciała, podwyższony odczyn Biernackiego, wzrost stężenia białek w surowicy oraz antyhialuronidazy.

30.4. Diagnostyka

Diagnostyka z uwzględnieniem prawdopodobieństwa guzów serca powinna być przeprowadzona u wszystkich dzieci z niewyjaśnionymi szmerami sercowymi, zastoinową niewydolnością serca, zaburzeniami rytmu, którym towarzyszy gorączka, anemia i utrata masy ciała o nieznanej przyczynie. Podstawowym badaniom laboratoryjnym powinna towarzyszyć w takich przypadkach rozszerzona diagnostyka biochemiczna (markery nowotworowe) oraz kardiologiczna, ze szczególnym uwzględnieniem metod obrazowych.

Elektrokardiogram może nie wykazywać zmian, a ewentualne cechy zapisu EKG towarzyszące nowotworowi serca, są zazwyczaj niespecyficzne. Opisywano skojarzone z guzem serca skrócenie czasu P-R, opóźnienie zwrotu ujemnego nad prawą komorą, blok prawej (RBBB) lub lewej odnogi pęczka Hisa (LBBB), bądź też blok całkowity (8). Występować mogą również nawracające częstoskurcze komorowe (19). W przypadkach, gdy podejrzewana jest wznowa po radykalnym leczeniu chirurgicznym mięsaka tkanek miękkich, także o lokalizacji odległej od klatki piersiowej i serca, oprócz przeglądowego zdjęcia klatki piersiowej, rutynowo wykonuje się badanie EKG (20).

Standardowe badanie radiologiczne klatki piersiowej może nie wykazywać zmian. Niecharakterystyczne powiększenie sylwetki serca w następstwie nowotworu występuje w związku z niewydolnością krążenia. Niesymetryczne powiększenie zarysu serca może pojawić się, gdy guz zlokalizowany jest w obrębie ściany przednio-bocznej lewej komory. Zwapnienia występują sporadycznie, najczęściej w przypadku *rhabdomyoma* i *lipoma*. Wysięk do worka osierdziowego, jako jedyny radiologiczny wskaźnik nowotworu serca, opisano w przypadku *rhabdomyoma* z towarzyszącą niewydolnością serca (21).

Współczesna echokardiografia dostarcza często wystarczających danych na temat obecności guza serca, jego lokalizacji, wielkości, ruchomości i powiąza-

nia ze strukturami anatomicznymi. Coraz częściej stosowana klinicznie echokardiografia płodowa umożliwia wczesne diagnozowanie zmian nowotworowych o utkaniu guza zarodkowego (11).

Tomografia komputerowa i rezonans magnetyczny są wykonywane szczególnie w przypadkach, gdy wyjaśnienia wymaga naciekanie guza serca na inne struktury śródpiersia (22).

Badania angiograficzne naczyń wieńcowych wykonuje się w celu oceny unaczynienia guza oraz jego naciekania na naczynia wieńcowe, co ma szczególne znaczenie w chwili podejmowania decyzji o leczeniu operacyjnym i wyborze jego techniki. Cewnikowanie serca dostarcza dodatkowych informacji o hemodynamicznych następstwach obecności nowotworowego guza w sercu (23).

30.5. Leczenie i wyniki

Leczenie chirurgiczne jest postępowaniem z wyboru w przypadkach łagodnych nowotworów serca, którym towarzyszą istotne objawy ze strony układu krążenia. Szczególnie w przypadkch, gdy obecność guza w sposób istotny upośledza napływ lub odpływ z komory z jej postępującą dysfunkcją, interwencja operacyjna powinna być podejmowana szybko, niemalże natychmiast po precyzyjnym ustaleniu rozpoznania. Resekcja guza w krążeniu pozaustrojowym, możliwie w jak najszerszym zakresie, daje zazwyczaj dobry efekt, nawet u noworodków. Dodatkowych informacji o zasięgu i lokalizacji guza w czasie zabiegu może dostarczyć echokardiografia przezprzełykowa. Do uzupełnienia wyciętych fragmentów ścian serca stosuje się najczęściej własne osierdzie, łatę homograftową lub materiał syntetyczny, np. PTFE (Gore-Tex™). Prowadzenie pooperacyjne odbywa się w sposób typowy, układ krążenia najczęściej wymaga przedłużonego wsparcia aminami katecholowymi we wczesnym okresie po operacji. Nowotwory łagodne nie wymagają chemio- lub radioterapii uzpełniającej.

Rozległe naciekanie miokardium w wypadku zaawansowanych postaci *fibroma*, *lipoma* i *rhabdomyoma* uniemożliwia chirurgiczną resekcję guza w całości. W takich przypadkach należy rozważyć możliwość częściowego usunięcia nowotworu a wyjątkowo transplantacji serca (12, 24). W wyjątkowych przypadkach guzów o trudno dostępnej lokalizacji, rozważa się możliwość autotransplantacji własnego serca po wycięciu nowotworu (12). Częściowe wycięcie *rhabdomyoma* daje istotne dla pacjenta ustąpienie objawów, które dodatkowo może zaowocować spontanicznym zanikiem pozostawionych, bądź z powodu trudnego dostępu, bądź niekorzystnej lokalizacji, fragmentów guza. Postępowanie takie wydaje się być dodatkowo uzasadnione faktem częstej koegzystencji *rhabdomyoma* z zespołem stwardnienia guzowatego, może być więc traktowane jako leczenie z założenia paliatywne. Niekiedy guzki takie mają samoistną tendencję do ustępowania.

Chirurgiczne usunięcie śluzaka powinno być uzupełnione o resekcję fragmentu mięśnia serca, najczęściej przegrody międzyprzedsionkowej, w obszarze objętym szypułą guza. Przyjmuje się, że wycięcie części przegrody z koniecznością jej uzupełnienia łatą z własnego osierdzia lub niekiedy elektrokoagulacja powierzchni przegrody w okolicy przyczepu śluzaka, zapobiegają wznowie nowotworu. Niestety, pomimo przestrzegania powyższych reguł, częste są przypadki nawrotu guzów tego typu (12, 13). Wszelkie manewry na sercu, od początku zabiegu aż do doszczętnego wyłuszczenia śluzaka, powinny być wykonywane zgodnie z zasadami aseptyki onkologicznej niezwykle delikatnie i precyzyjnie, celem zapobieżenia ewentualnemu oderwaniu lub fragmentacji masy guza, co mogłoby doprowadzić do niezamierzonych powikłań zatorowych. Wnikliwej oceny wymagają zastawki przedsionkowo-komorowe, w szczególności mitralna, która często bywa nacieczona przez szypułę nowotworu. W takich przypadkach niezbędna jest plastyka zastawki lub jej pierścienia a wyjątkowo gdy struktura płatków jest uszkodzona, wszczepienie protezy w pozycję mitralną. Rutynowo powinno się sprawdzić pozostałe jamy serca celem wykluczenia obecności dodatkowych ognisk śluzaka wielopunktowego (25). Niezwykle użyteczna, zarówno dla oceny doszczętności zabiegu, jak też funkcji zastawek przedsionkowo-komorowych, może okazać się śródoperacyjna echokardiografia przezprzełykowa.

Złośliwe guzy serca są nowotworami o zdecydowanie złym rokowaniu ze względu na szybki wzrost, rozsiew systemowy i brak satysfakcjonującej odpowiedzi na różne formy terapii. Z tego powodu nie opracowano dotychczas jednolitych algorytmów postępowania, w tym także leczenia chirurgicznego. Podejmowane są natomiast próby interwencji kardiochirurgicznych, mające na celu głównie złagodzenie objawów i doraźną poprawę komfortu życia pacjentów. Analiza ewentualnych korzyści wynikających z podjęcia zabiegu nad nieuchronnym ryzykiem rozsiewu procesu nowotworowego i dodatkowej immunizacji chorego w czasie krążenia pozaustrojowego, jest podejmowana indywidualnie w każdym przypadku złośliwego guza serca. Operacje złośliwych nowotworów serca są zazwyczaj niezwykle trudne technicznie, z tego powodu dodatkowo obarczone podwyższonym ryzykiem. Główne problemy, jakie napotkać może chirurg wynikają najczęściej z rozpadania się guza serca zajmującego całe śródpiersie wraz z możliwością wystąpienia groźnych, wręcz niemożliwych do opanowania krwawień. W związku z tym może okazać się konieczne prowadzenie krążenia pozaustrojowego z dostępu udowego, z niezbędnym niekiedy całkowitym zatrzymaniem krążenia w głębokiej hipotermii. Usunięcie guza w granicach zdrowych tkanek związane jest z koniecznością rozległych resekcji ścian serca, także na przebiegu naczyń wieńcowych, z ich uzupełnieniem materiałem sztucznym lub biologicznym. Końcowa hemostaza wykonywana jest miejscowo w warunkach zaburzeń układu krzepnięcia. Ze względu na rozległość resekcji struktur serca wskazane jest przedłużone wsparcie katecholaminami po operacji, mogą też wystąpić uciążliwe zaburzenia rytmu (26).

Dotychczas brak typowych schematów terapii uzupełniającej w przypadku guzów złośliwych serca u dzieci, w tym także mięsaka mięśni prążkowanych (*rhabdomyosarcoma*). W przypadku tego guza o lokalizacji pozasercowej zastosowanie leczenia chirurgicznego, chemio- i radioterapii pozwala na osiągnięcie wyleczenia, z jednoczesnym zachowaniem narządu. Do najczęściej stosowanych leków w tej grupie nowotworów należą: Winkrystyna, Actinomycyna D, Cyklofosfamid, Adriamycyna, Etopozyd, DTIC i Ifosfamid. Radioterapia planowana jest indywidualnie w przypadku każdego chorego i znajduje zastosowanie w paliatywnym napromienianiu ogniska pierwotnego i przerzutów. Metoda ta odgrywa ważniejszą rolę u tych chorych, u których zabieg operacyjny nie jest możliwy, lub wiązałby się ze znacznymi konsekwencjami funkcjonalnymi (19, 27). Chemioterapia w mięsakach tkanek miękkich, innych niż *rhabdomyosarcoma*, znalazła zastosowanie głównie z powodu wysokiej częstości przerzutów odległych i lokalnych niepowodzeń w pediatrycznym leczeniu onkologicznym. Najczęściej stosowane leki w tej grupie nowotworów to: Cyklofosfamid, Winkrystyna i Adriamycyna (27).

Piśmiennictwo

1. von Recklinghausen *Ein Hertz von linem Neugeboren, welches mehrere theils nach Dussen, theils nach dem Hohlen prominirende Tumoren (Myomen) trug,* Matsschr. Geburtsh. Frauenkrankh. 1862, 20,1.
2. Mahaim I. *Les Tumours et les Polypes du Coeur: Étude Anatomo-Clinique*, Paris, Masson et Cie., 1945.
3. Prichard R. W. *Tumours of the heart: Review of the subject and report of 150 cases* Arch. Pathol. 1951, 51,98.
4. Bigelow N. H., Klinger S., Wright A. W. *Primary tumors of the heart in infancy and early childhood,* Cancer 1954, 7,549.
5. Crafoord C. *Proceedings of the International Symposium on Cardiovascular Surgery,* Henry Ford Hospital, Detroit, Michigan, March 1955, Philadelphia, Saunders, 202-2, 1955.
6. Straus R., Merliss R. *Primary tumors of the heart*, Arch. Pathol. 1954, 39,74.
7. Simcha W., Wells B. G, Tynan M. J. *Primary cardiac tumors in childhood*, Arch. Dis. Child 1971, 46,508.
8. Nadas A. S., Ellison R. C. *Cardiac tumors in infancy*, J. Cardiol. 1968, 21,363.
9. Heath D. *Pathology of cardiac tumors*, Am. J. Cardiol. 1968, 21,315.
10. Elliott G. B. McGeachy W. G. *The monster Purkinje-cell nature of so-called „congenital rhabdomyoma" of heart: A forme fruste of tuberous sclerosis*, Am. Heart J. 1962, 63,636.
11. Jóźwiak S. *Współczesne poglądy na rozpoznawanie i leczenie stwardnienia guzowatego (choroby Bourneville'a)*, Klinika-Pediatria 1992,1, 11.
12. Zembala M. *Chirurgiczne leczenie guzów serca, Zarys kardiochirurgii* pod red. Religi Z., PZWL, Warszawa, 1993.
13. Read R. C., White H. J., Murphy M. L. *The malignant potentiality of left atrial myxoma*, J. Thorac. Cardiovasc. Surg. 1974, 68,857.
14. Haviar A., Siska K., Klein F. *Über eine Miterfolg operierte Herzgeschwulst von interresantem feingeweblichen Aufbau*, Cardiologia 1956, 29,132.

15. Maeta H., Hiyama T., Okamura K. *Successful excision of intracardiac teratoma*, J. Thorac. Cardiovasc. Surg. 1982, 83,909.
16. Skalski J. F., Wites M., Pawlak S., Żmuda A., Bierzyńska-Macyszyn G. *Guz prawego przedsionka serca u niemowlęcia, Mesenchymoma benignum,* Kardiol. Pol. 1994, 40,491.
17. Arshadi S., Watson D. G. *Teratocarcinoma of the heart*, Am. J. Dis. Child 1966, 112, 87.
18. Cohen G. V., Perry R. M., Evans J. M. *Neoplastic invasion of the heart and pericardium,* Ann. Intern. Med. 1955, 42,1238.
19. Engle M. A., Ebert P. A., Pedo S. F. *Recurrent ventricular tachycardia due to resectable cardiac tumor*, Circulation 1974, 50, 1052.
20. Ruka W. *Mięsaki tkanek miękkich. Zasady rozpoznawania i leczenia nowotworów* pod red. Kułakowskiego A. i Towpika E., Wydawnictwo Polskiej Fundacji Europejskiej Szkoły Onkologii, Warszawa, 1997.
21. Engle M. A., Ito T., Ehlers K. H. *Rhabdomyomatosis of the heart: Diagnosis during life with clinical and pathological findings*, Circulation 1962, 26,712.
22. Bini R. M., Westaby S., Bargeron L. M. *Investigation and management of primary cardiac tumors in infants and children,* J. Am. Coll. Cardiol. 1983, 2,351.
23. Steinberg I., Miscall L., Redo S. F. *Angiocardiography in diagnosis of cardiac tumors,* ARJ 1964, 91,364.
24. Jamieson S. W., Guadiani V. A., Reitz B. A. *Operative treatment of an unresectable tumor of the left ventricle,* J. Thorac. Cardiovasc. Surg. 1981, 81,797.
25. Arciniegas E. *Cardiac tumors. Pediatric cardiac surgery*, Arciniegas E., Year Book Medical Publishers, Chicago, 1985.
26. Skalski J. F., Wites M., Gburek T., Szmagała P., Skiba J., Gallert G., Stanek P., Pawlak S., Bochenek A. *Leczenie operacyjne guzów serca*, Pol. Przegl. Chir. 1995, 67,36.
27. Skowrońska-Gardas A. *Nowotwory wieku dziecięcego. Zasady rozpoznawania i leczenia nowotworów* pod red. Kułakowskiego A. i Towpika E., Wydawnictwo Polskiej Fundacji Europejskiej Szkoły Onkologii, Warszawa, 1997.