Całkowite przełożenie dużych naczyń

Jacek J. Moll, Marek Kopala, Maciej Moll

14.1. Wstęp

Pierwszy opis serca z przełożeniem dużych naczyń pochodzi z 1797 r. od Baillie (1). Jednakże dopiero w 1814 r. Farre pierwszy użył tej nazwy, wskazując na to, że duże naczynia były nieprawidłowo umieszczone w stosunku do przegrody międzykomorowej. W polskim piśmiennictwie pierwszą wzmiankę o tej niezwykłej anomalii odnajdujemy w pracy doktorskiej Ludwika Przybyłki (*De pravo organorum situ*) z 1837 roku (patrz roz. *Historia kardiochirurgii*... roz. 1, tom I, str. 24).

Całkowite przełożenie dużych naczyń (CPDN, ang. TGA – *transposition of great arteries*) jest wadą częstą (około 10% wrodzonych wad serca) i potencjalnie śmiertelną. Aorta odchodzi z anatomicznie prawej komory, skąd nie utlenowana krew przepływa dalej do krążenia systemowego. Tętnica płucna odchodzi natomiast z anatomicznie lewej komory, kierując utlenowaną krew do płuc, z których ją powtórnie otrzymuje. W całkowitym „czystym" (prostym) przełożeniu, serce jest jakby zupełnie prawidłowe, z wyjątkiem tego, że aorta i tętnica płucna zamienione są miejscami. Anatomia wady daje dwa odrębne i równoległe układy krwionośne. Aby po urodzeniu noworodek mógł przeżyć, musi istnieć jakakolwiek komunikacja między tymi układami, bowiem w przeciwnym razie – nie utlenowana żylna krew jest tłoczona nieprawidłowo do krążenia systemowego a utlenowana krew z żył płucnych jest tłoczona do krążenia płucnego. Mieszanie się krwi między tymi dwoma krwiobiegami może zachodzić przez takie połączenia jak przewód tętniczy lub ubytek międzyprzedsionkowy czy międzykomorowy. Od wielkości tych połączeń zależy możliwość przeżycia dziecka. Brak dostatecznej ilości utlenowanej krwi w krążeniu systemowym powoduje znaczne niedotlenienie, mogące być śmiertelne w okresie noworodkowym. Tak więc, stan kliniczny dziecka z CPDN, jest przede wszystkim uzależniony od mieszania się krwi pomiędzy układem płucnym i systemowym. Jeżeli jedynym połączeniem jest przewód tętniczy i otwór owalny, sinica będzie narastać, gdy przewód tętniczy zamknie się. W przypadku istnienia dużego połączenia na poziomie przedsionków, komór lub dużych naczyń następuje lepsze mieszanie się krwi i w związku z tym mniejsza sinica. Wielkość połączenia

międzykomorowego, czy między dużymi naczyniami i obecność lub nieobecność zwężenia tętnicy płucnej, decydują w dużym stopniu o stanie klinicznym dziecka. Duży ubytek w przegrodzie komór lub duży przewód tętniczy powodują, że ciśnienie w układzie płucnym pozostaje wysokie. Przepływ przez łożysko płucne zwiększa się znacznie, gdy zmniejszają się opory płucne. Zaczynają wówczas narastać objawy zastoinowej niewydolności krążenia. Objawy te zwykle najbardziej nasilają się w pierwszym lub drugim miesiącu życia. Duże zwężenie tętnicy płucnej zmniejsza przepływ przez łożysko płucne i zapobiega zastoinowej niewydolności krążenia, powoduje jednak zwiększoną sinicę, szczególnie gdy zwężenie to jest znacznego stopnia.

14.2. Zaburzenia hemodynamiczne w CPDN

Zaburzenia hemodynamiczne w CPDN są głównie związane z wielkością, ilością i lokalizacją połączeń pomiędzy przedsionkami, komorami i dużymi naczyniami. Wpływ na hemodynamikę ma również istnienie zwężenia drogi wypływu lewej lub, rzadziej występujące, prawej komory (2, 3).

Głównymi czynnikami decydującymi o utlenowaniu krwi są: wielkość i ilość połączeń pomiędzy układem systemowym i płucnym. Zwykle przepływ w łożysku płucnym jest znacznie większy niż w łożysku systemowym, ze względu na istniejące życiodajne połączenia oraz ze względu na niższe opory w łożysku płucnym (4).

W życiu płodowym CPDN nie ma wpływu na prawidłowy rozwój (5). Płodowe krążenie w CPDN różni się jedynie od normalnego nieco bardziej obniżonym wysyceniem tlenowym w aorcie wstępującej i nieco bardziej podwyższonym w aorcie zstępującej (odwrotnie niż w krążeniu płodu o zdrowym sercu).

U noworodka z CPDN i ciągłą przegrodą międzykomorową krew ulega dwukierunkowemu mieszaniu poprzez otwór dołu owalnego w skutek zmian ciśnienia w przedsionkach. Zmiany ciśnień zależą od faz skurczów i rozkurczów serca oraz oddychania. W zdrowym sercu noworodka ciśnienie w prawym przedsionku jest niższe niż w przedsionku lewym. Natomiast u dziecka z CPDN prawy przedsionek łączy się z komorą pełniącą rolę komory systemowej i podczas skurczu przedsionka krew przepływa z prawego do lewego przedsionka przez otwór dołu owalnego. Podczas fazy szybkiego napełniania się przedsionków krew przepływa w drugą stronę z lewego przedsionka do prawego. Jeżeli komunikacja międzyprzedsionkowa jest zbyt mała, mieszanie krwi jest niewystarczające, co prowadzi do kwasicy metabolicznej i śmierci noworodka.

W przypadku współistniejącego ubytku w przegrodzie komór, mieszanie się krwi pomiędzy układem płucnym i systemowym jest bardziej efektywne. Stopniowe obniżanie się oporów płucnych, w miarę upływu czasu, powoduje zwiększanie przepływu przez łożysko płucne, a więc również zwiększanie powrotu z żył płucnych i wzrost ciśnienia w lewym przedsionku. Gdy ubytek w przegrodzie

komór jest duży, ciśnienia w komorach są takie same, lecz na skutek niższych oporów w układzie płucnym niż systemowym, podczas skurczu, żylna krew systemowa przepływa przez mniej oporowe łożysko płucne. Podczas rozkurczu natomiast, zwiększony napływ krwi żylnej płucnej do lewego przedsionka i lewej komory okresowo podwyższa ciśnienie końcowo-rozkurczowe lewej komory powyżej ciśnienia panującego w prawej komorze, pozwalając na napływ utlenowanej krwi do układu systemowego. Tak więc istnieje przeciek prawo-lewy na poziomie przedsionków podczas skurczu oraz podobny lewo-prawy przeciek na poziomie przedsionków i komór podczas rozkurczu. Duży ubytek międzykomorowy, powodując podwyższenie ciśnienia w układzie płucnym, zaburza prawidłowe obniżanie się oporów płucnych po urodzeniu i może być przyczyną szybkiego powstania utrwalonych wysokich oporów płucnych. Przewód tętniczy Botalla u noworodka z CPDN i ciągłą przegrodą międzyprzedsionkową, odgrywa dużą rolę w zachowaniu dostatecznego utlenowania krwi, szczególnie w pierwszych dniach życia. Ma on szczególne znaczenie w przypadku istnienia małego połączenia międzyprzedsionkowego, gdyż pozwala doczekać, bądź do zabiegu *septostomii* balonem Rashkinda, bądź operacji korekcji wady (6, 7). Po kilku pierwszych dniach życia opory płucne obniżają się i przepływ przez przewód tętniczy z dwukierunkowego zmienia się w jednokierunkowy z aorty do tętnicy płucnej. W wyjątkowych przypadkach duży przewód tętniczy może być przyczyną niewydolności krążenia i obrzęku płuc.

Współistnienie CPDN z ubytkiem w przegrodzie komór oraz zwężeniem drogi odpływu lewej lub prawej komory, zaburza hemodynamikę w zależności od wielkości ubytku i stopnia zwężenia (8). Gdy zwężenie drogi wypływu lewej komory jest znacznego stopnia, krew przepływa głównie przez ubytek do prawej komory i do układu systemowego. Ogromną rolę odgrywa stopień zwężenia drogi wypływu, gdyż decyduje on o wystarczalności lub niewystarczalności przepływu płucnego. Dopóki przewód tętniczy jest drożny, dopóty przepływ przez łożysko płucne jest zachowany i zwiększa się wraz ze zmniejszaniem się oporów płucnych. Jeżeli jednak przewód tętniczy ulegnie zamknięciu, szybko dochodzi do desaturacji krwi, kwasicy metabolicznej i w rezultacie do śmierci noworodka.

Głębokie zaburzenia hemodynamiczne występują w przypadku współistnienia zwężenia drogi odpływu prawej komory, hipoplazji łuku aorty, ciasnego zwężenia cieśni lub najcięższej postaci, czyli przerwanego łuku aorty. Noworodki z przerwanym łukiem aorty są zwykle w ciężkim stanie, z dużą zastoinową niewydolnością krążenia, ze względu na nałożenie się znacznego przecieku wewnątrzsercowego oraz zwiększonego obciążenia następczego, szczególnie przy zamykającym się przewodzie tętniczym (9). Utrzymanie drożności przewodu tętniczego jest warunkiem przeżycia noworodka z przerwanym łukiem aorty, gdyż w przypadku jego zamykania się szybko dochodzi do głębokiej kwasicy metabolicznej i bezmoczu.

14.3. Embriologia

Embrion dorastając do rozmiaru 5 mm ma pojedyncze naczynie, czyli wspólny pień naczyniowy, łączący komory z układem łuków aorty. W tym okresie wytwarzają się dwie podłużne bruzdy wewnątrz wspólnego pnia naczyniowego i rozrastają się w kierunku jego środka tworząc przegrodę, która powoduje powstanie dwóch naczyń: aorty i tętnicy płucnej. Ten podział przybiera spiralny przebieg pomiędzy łukami aortalnymi i komorami i skręca poprzez łuk o 225° tak, że prawa komora łączy się z szóstymi łukami (tętnice płucne) a lewa komora – z układem tętnic powstających z trzecich i czwartych łuków aortalnych (tętnice ramienno-głowowe i aorta zstępująca). Obrót przegrody wspólnego pnia poprzez łuk o 45°, spowoduje połączenie aorty z prawą komorą a tętnic płucnych z komorą lewą, dając całkowite przełożenie dużych naczyń (10, 11).

14.3.1. Naturalny przebieg choroby

W chwili obecnej, przebieg naturalny wady jest zmieniony przez wykonywanie *septostomii* balonowej oraz przeprowadzanie leczenia operacyjnego, czy to paliatywnego, czy też w postaci korekcji całkowitej. Z danych wcześniejszych, przed erą *septostomii* wiadomo, że około 30% chorych nieleczonych umiera przed ukończeniem pierwszego tygodnia życia, około 50% nie dożywa 1 miesiąca oraz 90% nie dożywa 1 roku życia (12, 13, 14).

14.4. Rozpoznanie choroby

Dominujące objawy kliniczne są związane ze znacznym niedotlenieniem. Sinica jest zwykle nasilona i występuje najczęściej natychmiast po urodzeniu. U chorych z ubytkiem międzykomorowym sinica może być niewielka, dominują natomiast objawy zastoju płucnego, duszność, niepokój i trudności w odżywianiu.

14.4.1. Badanie fizykalne

Najbardziej charakterystycznym objawem jest uogólniona sinica. U noworodka nasilona sinica z niewielkim wysiłkiem oddechowym, ułatwia odróżnienie sinicy w przełożeniu dużych naczyń, od sinicy spowodowanej chorobą układu oddechowego. W przypadku, gdy istnieje drożny przewód tętniczy, sinica może być mniej nasilona na korpusie dziecka i kończynach dolnych niż na głowie i kończynach górnych. Palce pałeczkowate obserwuje się u starszych dzieci i dorosłych. Pierwszy ton serca jest normalny, drugi natomiast jest zwykle głośny i pojedynczy. Szmery mogą być różne, zależnie od współistniejących anomalii, takich jak ubytek w przegrodzie komór czy zwężenie tętnicy płucnej. Przed urodzeniem dziecka przełożenie dużych naczyń nie ma szkodliwego wpływu na jego rozwój, dlatego dzieci z tą wadą są zwykle duże i dobrze rozwinięte.

14.4.2. Zdjęcie przeglądowe klatki piersiowej

Obraz narządów klatki piersiowej w obrazie radiologicznym może być normalny. U starszych niemowląt i dzieci serce zazwyczaj ma kształt owalny z wąską szypułą naczyniową. Wąska szypuła jest spowodowana przednio-tylnym przesunięciem aorty i tętnicy płucnej. Rysunek naczyń płucnych jest bogaty, z wyjątkiem chorych ze współistniejącym zwężeniem tętnicy płucnej.

14.4.3. Elektrokardiogram

W elektrokardiogramie występuje zwykle odchylenie osi elektrycznej w prawo. Przedsercowe odprowadzenia wskazują na przerost prawej komory. Takie zmiany elektrokardiograficzne są na tyle stałe, że ich brak wskazuje na obecność innej wady serca.

14.4.4. Echokardiografia

Echokardiografia – zarówno dwuwymiarowa, jak i M-mode – są bardzo użyteczne, gdyż pozwalają na uwidocznienie przesunięcia w prawo i do przodu dużego naczynia, w przeciwieństwie do normalnego lewostronnego jego położenia. Przez pomiar skurczowych przesunięć czasowych każdej z komór, można stwierdzić, że umiejscowione z tyłu naczynie jest tętnicą płucną. Naczynie to można rozpoznać również za pomocą dwuwymiarowej echokardiografii, uwidaczniając jej gałęzie.

14.4.5. Cewnikowanie serca i angiokardiografia

Ciśnienie mierzone w prawej komorze jest podwyższone do wartości systemowego. Lewokomorowe ciśnienie może być różne, zależnie od obecności ubytku w przegrodzie komór czy zwężenia tętnicy płucnej. W przypadku podwyższonego ciśnienia w lewej komorze, ważne jest dotarcie cewnikiem do tętnicy płucnej, w celu wyjaśnienia, czy przyczyną wysokiego ciśnienia jest zwężenie tętnicy płucnej, czy też nadciśnienie płucne. Ciśnienie lewoprzedsionkowe może być podwyższone, szczególnie gdy nie ma ubytku w przegrodzie przedsionków. Saturacja krwi w prawej komorze i aorcie jest niska, jeżeli nie istnieje ubytek w przegrodzie przedsionków czy komór. Angiografia z podaniem środka cieniującego do prawej komory daje obraz aorty odchodzącej z tej jamy serca. Jeżeli istnieje ubytek w przegrodzie komór, uwidoczni się zlokalizowana z tyłu tętnica płucna. Podanie środka cieniującego do lewej komory pozwala ocenić drogę odpływu lewej komory oraz rozmiar tętnic płucnych.

Noworodek z CPDN jest poważnie niedotleniony i jest niezwykle ważne, aby diagnostyka i leczenie były przeprowadzone szybko. Leczenie rozpoczyna się *septostomią* wg metody opracowanej w 1966 r. przez Rashkinda i Millera (7).

Zakończony balonem cewnik przeprowadza się przez prawy przedsionek i otwór owalny do lewego przedsionka. Balon wypełnia się środkiem kontrastującym i przeciąga do prawego przedsionka, rozrywając w ten sposób zastawkę otworu owalnego (część przegrody pierwotnej). *Septostomia* balonem jest najbardziej skuteczna u noworodków i niemowląt, poniżej trzeciego miesiąca życia, gdyż mają one wtedy jeszcze cienką, delikatną przegrodę międzyprzedsionkową. Przecięcie przegrody specjalnym ostrzem zamocowanym na cewniku, pozwala na niechirurgiczne wykonanie ubytku przegrody międzyprzedsionkowej u starszych dzieci. Cewnik z nożykiem, opracowany przez Parka, ma końcówkę z wyciąganym ostrzem (15). Przecięcie przegrody nożykiem jest następnie powiększane za pomocą cewnika z balonem.

14.5. Wskazania do leczenia operacyjnego

Rozpoznanie CPDN bez współistniejących anomalii jest w chwili obecnej wskazaniem do leczenia operacyjnego metodą korekcji anatomicznej wg Jatene'a. Istnieje pewna rozbieżność pomiędzy ośrodkami kardiochirurgicznymi co do celowości wykonywania przed operacją *septostomii* balonowej. W niektórych ośrodkach przyjęto to jako rutynowe postępowanie. W innych ośrodkach *septostomia* wykonywana jest tylko w wyjątkowych przypadkach, gdy operacja z pewnych powodów musi być odroczona. Operacja korekcji anatomicznej powinna być wykonana w pierwszych dwóch tygodniach życia dziecka. Jeżeli przekroczony zostanie ten okres, należy wykonać paliatywne przewężenie tętnicy płucnej (*banding*), celem przygotowania anatomicznie lewej komory do generowania ciśnienia systemowego (16) lub wykonać operację Senninga lub Mustarda (17, 18). W niektórych ośrodkach śródścienny przebieg tętnicy wieńcowej jest również wskazaniem do powyższych operacji.

Technika anatomicznej korekcji, opisana przez Jatene'a w 1975 r. (19), w swych różnych modyfikacjach wykonywana jest w wyspecjalizowanych ośrodkach z coraz mniejszą śmiertelnością, rzędu 2–5%.

W przypadku współistniejących anomalii, takich jak: ubytek w przegrodzie komór, zwężenie cieśni aorty lub przerwanie łuku aorty, najczęściej wykonuje się jednoczasowo wraz z korekcją anatomiczną, korekcję powyższych anomalii.

Dzieci z CPDN oraz ze znacznym zwężeniem tętnicy płucnej wymagają pilnego wykonania zespolenia systemowo-płucnego, celem zmniejszenia niedotlenienia i przygotowania do operacji korygującej wadę w późniejszym okresie życia (20). W przypadku zwężenia drogi odpływu prawej komory lub zastawki aortalnej należy wykonać operację Damusa-Kaye'a-Stansela (21) (ryc. 13).

Pewna grupa chorych z CPDN, ubytkiem w przegrodzie komór i utrwalonym nadciśnieniem płucnym, może mieć wykonany zabieg Mustarda lub Senninga bez zamykania ubytku w przegrodzie komór. Pożytek z takiego zabiegu mają chorzy, których objawy zależą głównie od niedotlenienia i których saturacja krwi w tętnicy płucnej, jest znacząco wyższa niż saturacja krwi w tętnicach systemowych.

14.6. Leczenie chirurgiczne

Pierwszą operacją w przełożeniu dużych naczyń był paliatywny zabieg zaproponowany przez Blalocka i Hanlona w 1948 r. (22) (ryc. 1). Zabieg ten polega na wycięciu części przegrody międzyprzedsionkowej, co ułatwia mieszanie się krwi żylnej z tętniczą. Zabieg ten powoduje również odbarczenie lewego przedsionka, zmniejszając w nim ciśnienie, co zapobiega obrzękowi płuc. W następnym dziesięcioleciu były wykonywane inne paliatywne operacje. Wśród nich na uwagę zasługuje operacja zaproponowana przez Lillehei'a i Varco w 1953 r. (23), polegająca na przemieszczeniu żyły głównej dolnej do lewego przedsionka i żył płucnych prawych do prawego przedsionka. Od czasu wprowadzenia *septostomii* cewnikiem z balonem, tj. od 1966 r., techniki te mają coraz mniejsze

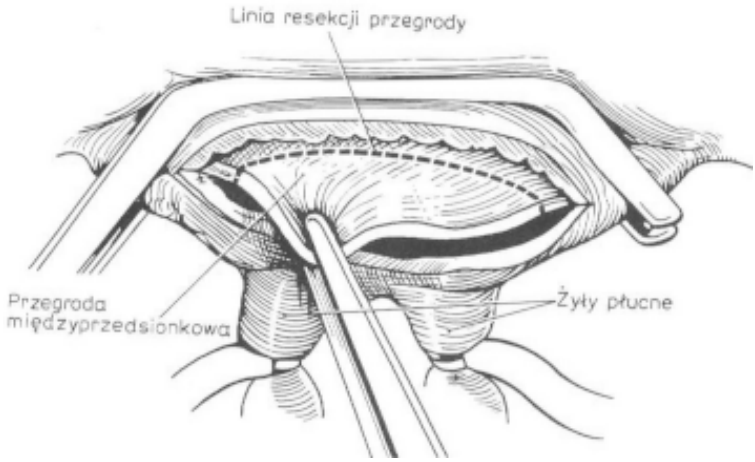

Ryc. 1. Operacja Blalocka i Hanlona. Zacisk atraumatyczny obejmuje prawe żyły płucne oraz część przegrody międzyprzedsionkowej i wolnej ściany prawego przedsionka. Wycina się przegrodę wzdłuż zaznaczonej linii, tworząc dodatkową komunikację między prawym i lewym przedsionkiem

zastosowanie i głównie historyczne znaczenie. Następnym etapem w leczeniu chirurgicznym CPDN było skrzyżowanie przepływu krwi na poziomie przedsionków. Koncepcja podziału przedsionków została wysunięta w 1954 r. przez Alberta (24). W roku 1960 Senning (17) wykonał z sukcesem pierwszą operację korekcji wewnątrzprzedsionkowej, wykorzystując ścianę przedsionka oraz przegrodę międzyprzedsionkową, w celu skierowania napływu krwi żylnej systemowej do lewego ujścia przedsionkowo-komorowego. W roku 1963 Mustard (18) opracował technikę zmiany napływu krwi, dzieląc przedsionki łatą osierdziową. Technika Mustarda, dzięki swej prostocie i niskiej śmiertelności, pozostawała długo podstawową metodą korekcji przełożenia dużych naczyń. Z kolei operacja Senninga, wykonywana w wieku niemowlęcym, umożliwia wzrost elementów przedsionków wraz ze wzrostem dziecka.

Następnym przełomowym etapem w leczeniu tej wady, było wykonanie przez Jatene'a w 1975 r. (19), operacji anatomicznej korekcji wady, polegającej na przemieszczeniu w prawidłową pozycję dużych naczyń tętniczych, z jednoczesnym przeszczepieniem ujść naczyń wieńcowych.

14.6.1. Operacja Mustarda

14.6.1.1. Wskazania do operacji

Uważa się, że u wszystkich dzieci z CPDN, powinna być wykonana *septostomia* balonem. Dalsze postępowanie zależy od obecności współistniejących anomalii.

W przypadku CPDN bez ubytku w przegrodzie komór, w zależności od doświadczenia ośrodka, wykonuje się albo operację przestawienia tętnic wg metody Jatene'a w pierwszych dniach życia dziecka (kiedy ciśnienie w układzie płucnym jest jeszcze zbliżone do systemowego), albo po wykonaniu *septostomii* wykonuje się zabieg Mustarda lub Senninga, najlepiej w wieku 6–12 miesięcy życia. Jeżeli stan dziecka pogarsza się, ze względu na niewystarczający ubytek przegrodzie przedsionków, operację Mustarda czy Senninga wykonuje się wcześniej lub przeprowadza operacyjną *septektomię* wg metody Blalocka-Hanlona. Obecnie ze względu na coraz lepsze wyniki leczenia operacyjnego korygującego wadę, operacyjna *septektomia* znajduje coraz mniejsze zastosowanie.

14.6.1.2. Technika operacyjna

Przez podłużną sternotomię otwiera się klatkę piersiową. Wypreparowuje się worek osierdziowy, oddzielając go od opłucnej i grasicy a następnie wycina dużą jego część w celu otrzymania łaty. W przypadku reoperacji z masywnymi zrostami osierdziowymi może zachodzić potrzeba użycia innego materiału niż worek osierdziowy. Można w takim przypadku użyć łaty z konserwowanego w glutaraldehydzie osierdzia wołowego firmy Polystan lub łaty z PTFE (Gore-Tex™). Jeżeli przewód tętniczy jest drożny lub spodziewamy się jego drożności, wypreparowuje się go i podwiązuje przed podaniem Heparyny.

Do podłączenia krążenia pozaustrojowego, kaniuluje się aortę a następnie zakłada kaniulę żylną bezpośrednio do żyły głównej górnej, w odległości większej niż 0,5–1 cm od połączenia żyły z prawym przedsionkiem, w celu uniknięcia uszkodzenia węzła zatokowo-przedsionkowego czy tętnicy węzła zatokowo-przedsionkowego. Żyłę główną dolną kaniuluje się w pobliżu jej połączenia z prawym przedsionkiem. Jeżeli kaniulacja którejś z żył głównych sprawia trudność, można kaniulować jedną żyłę, uruchomić krążenie pozaustrojowe i na częściowym, wspomagającym krążeniu założyć drugą kaniulę. Unikniemy w ten sposób spadku ciśnienia krwi lub zaburzeń rytmu serca. Można również założyć jedną kaniulę przez uszko prawego przedsionka, rozpocząć krążenie pozaustrojowe, po czym na odciążonym sercu założyć kaniule do żył głównych.

Noworodki i niemowlęta poniżej 3 miesiąca życia operuje się zwykle w głębokiej hipotermii z zatrzymaniem krążenia pozaustrojowego, dawniej ze wstępnym chłodzeniem powierzchniowym obecnie chłodząc tylko wymiennikiem cieplnym oksygenatora. W tym przypadku wystarczy założyć tylko pojedynczą kaniulę żylną przez uszko prawego przedsionka a następnie usunąć ją po ochłodzeniu dziecka i zatrzymaniu krążenia pozaustrojowego. Po operacji Mustarda kaniulę tę można założyć ponownie przez uszko prawego (czynnościowo lewego) przedsionka. Okazało się bowiem, że to skrzyżowane krążenie pozaustrojowe jakie powstaje po operacji, nie przedstawia żadnych problemów technicznych i nie ma konieczności zakładania kaniuli do lewego przedsionka.

Dziecko ochładza się do temperatury zależnej od techniki operacyjnej. Przy zastosowaniu głębokiej hipotermii z zatrzymaniem krążenia, temperatura mierzona w przełyku zostaje obniżona do 19 °C, co pozwala bezpiecznie zatrzymać krążenie na 60 min. W przypadku starszych dzieci operacja może przebiegać w hipotermii bez zatrzymania krążenia, przy zredukowanym przepływie minutowym pompy. Jeżeli pole operacyjne jest zalewane krwią powracającą z łożyska płucnego, można założyć kaniulę odsysającą do lewego przedsionka. Ścianę prawego przedsionka nacina się podłużnie pomiędzy żyłami głównymi, przy żyle głównej górnej nieco ku przodowi, aby uniknąć uszkodzenia węzła zatokowo-przedsionkowego.

Lepszy dostęp operacyjny można uzyskać wykonując bardziej rozległe, poprzeczne nacięcie ściany przedsionka, przedłużając je przez bruzdę międzyprzedsionkową w kierunku lewego przedsionka. Ma to szczególne znacznie, gdy wymagane jest powiększenie jamy przedsionka żył płucnych, a więc u dzieci poniżej 6 miesiąca życia, także u dzieci starszych, z małą jamą prawego przedsionka. Pozostałość przegrody międzyprzedsionkowej wycina się, zwracając uwagę na to, aby nie przebić ściany przedsionka (ryc. 2). Następnie wszywa się przygo-

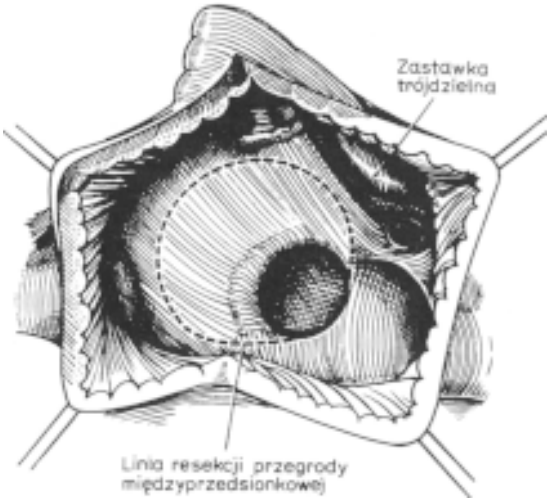

Ryc. 2. Przegrodę międzyprzedsionkową wycina się doszczętnie

towaną wcześniej łatę o kształcie „spodni z nogawkami" o szerokości $^3/_4$ obwodu żyły głównej. Kształt łaty jest sprawą kontrowersyjną, dyskutowaną od dawna przez chirurgów, lecz zwykle jest to trapez a wymiary łaty dla dzieci o masie ciała 10 kg wynoszą 70-55-40 mm. Wszywanie łaty rozpoczyna się od założenia szwu pomiędzy ujściami lewych żył płucnych i przyczepem uszka lewego przedsionka. Górną linię szwu prowadzi się dookoła lewych górnych żył płucnych i dalej w kierunku górnego brzegu ujścia prawych górnych żył płucnych, w pewnym oddaleniu od wyciętego brzegu przegrody międzyprzedsionkowej, tak aby nie zawęzić odpływu z żyły głównej górnej. Nie należy jednak wszywać łaty zbyt nisko w lewym przedsionku, aby z kolei nie utrudniać odpływu z lewych żył płucnych. Drugi koniec szwu prowadzi się dookoła lewych dolnych żył płucnych i dalej do dolnego brzegu prawych dolnych żył płucnych. Należy zwrócić uwagę na to, aby obydwie linie szwów, tj. górna i dolna, w okolicy prawych żył płucnych rozchodziły się w kierunku żyły głównej górnej i żyły głównej dolnej, w przeciwnym razie może powstać okrężny fałd, utrudniający odpływ krwi z żył płucnych.

W następnej kolejności zakłada się szew w środkowej części wyciętego brzegu przegrody międzyprzedsionkowej, przeszywa przez odpowiadający położeniem przeciwległy brzeg łaty i obszywa wewnątrz prawego przedsionka, wytwarzając tunel dla spływu żył głównych (ryc. 3). Dalej szew prowadzi się poniżej ujścia zatoki wieńcowej (po jej tylnym brzegu), pozostawiając jej spływ do przedsionka żył płucnych lub – jeżeli zdecydowano się naciąć ujście zatoki wieńcowej – linia szwu może przebiegać powyżej ujścia, dając spływ krwi z zatoki wieńcowej do przedsionka żył głównych. Linia szwu nie powinna przebiegać w bezpośrednim sąsiedztwie przedniej krawędzi ujścia zatoki wieńcowej aby nie uszkodzić ogona węzła przedsionkowo-komorowego. Ważnym elementem zabiegu Mustarda, jest uzyskanie właściwej geometrii wszycia łaty tworzącej tunel dla

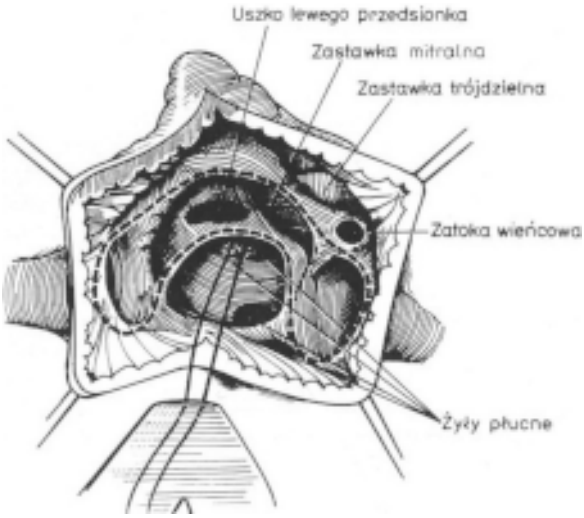

Ryc. 3. Przyciętą do odpowiedniego kształtu łatę wszywa się rozpoczynając od miejsca pomiędzy lewymi żż. płucnymi a ujściem uszka lewego przedsionka

spływu krwi z żył głównych do lewej komory (ryc. 4). Po całkowitym wszyciu łaty tunelizującej, odpowietrza się aortę, usuwa zacisk aortalny.

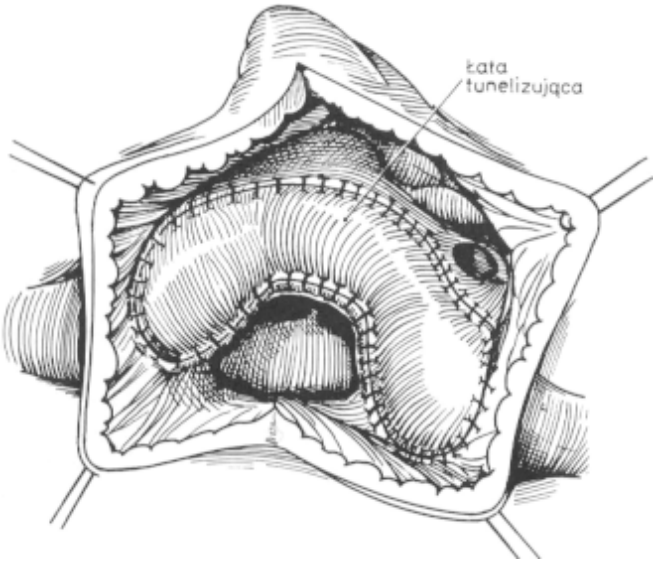

Ryc. 4. Naszyta łata musi tworzyć tunel, pozwalający na łatwy spływ krwi z żył układowych do zastawki mitralnej oraz nie utrudniać przepływu krwi z żył płucnych do zastawki trójdzielnej

Podczas ogrzewania dziecka zamyka się naciętą ścianę prawego przedsionka szwem ciągłym lub wszywa łatę powiększającą przedsionek żył płucnych. Przed zawiązaniem ostatniego szwu, otwiera się uszczelnienie żył głównych i odpowietrza dokładnie serce. Po całkowitym ogrzaniu dziecka, zatrzymuje się krążenie pozaustrojowe, utrzymując ciśnienie w przedsionku żył płucnych na poziomie 1,3 kPa (10 mmHg).

14.6.2. Operacja Senninga

14.6.2.1. Wskazania do operacji

Wskazania do operacji są takie same jak do operacji Mustarda, z uzupełnieniem, że ten typ operacji jest preferowany w wieku niemowlęcym, ze względu na możliwość wzrostu ścian przedsionków wraz ze wzrostem dziecka.

14.6.2.2. Technika operacyjna

Przez podłużną sternotomię otwiera się klatkę piersiową, przecina podłużnie worek osierdziowy i podłącza krążenie pozaustrojowe tak samo jak w zabiegu Mustarda. Przed rozpoczęciem krążenia pozaustrojowego wykonuje się pomiary obwodu żył głównych – górnej i dolnej. Zakłada się szwy znacznikowe (kierunkowe) w obszarze rowka międzyprzedsionkowego, określając w ten sposób

obydwa końce linii cięcia ściany lewego przedsionka. Punkty te powinny znajdować się na bocznych krawędziach żył głównych. Następne szwy znacznikowe zakłada się kilka milimetrów dogłowowo od połączenia żyły głównej dolnej z prawym przedsionkiem, w odległości 2/3 obwodu żyły głównej dolnej od szwu kierunkowego na rowku międzyprzedsionkowym. Miejsce to określa dolną granicę nacięcia ściany przedsionka. Po rozpoczęciu krążenia pozaustrojowego chłodzi się dziecko, najczęściej do temp. 24 °C. Odpreparowuje się rowek międzyprzedsionkowy pomiędzy uprzednio założonymi szwami znacznikowymi. Odpreparowanie nie powinno sięgać poza linię żył głównych, gdyż spowodowałoby to zniekształcenie tunelu odpływowego z żył głównych i zaburzenie przepływu krwi – zarówno przez kanał żył głównych, jak i z żył płucnych. W przypadku użycia dwóch kaniul żylnych zakłada się również kaniulę odsysającą do lewego przedsionka.

Jeżeli planowany jest zabieg w głębokiej hipotermii z całkowitym zatrzymaniem krążenia, pojedynczą prawo-przedsionkową kaniulę usuwa się po zatrzymania krążenia i opróżnieniu serca z krwi do zbiornika żylnego. Prawy przedsionek nacina się około 1 cm do przodu od bruzdy granicznej i cięcie prowadzi w dół do uprzednio założonego szwu znacznikowego przy żyle głównej dolnej. Odciąga się nacięte brzegi prawego przedsionka i odsysa krew z jego wnętrza (ryc. 5). Ocenia się przegrodę międzyprzedsionkową pod względem potrzeby użycia dodatkowego materiału dla uzyskania właściwej wielkości pola powierzchni przegrody, umożliwiającej utworzenie kanału dla przepływu krwi (ryc. 6). Alternatywnie można powiększyć przegrodę używając, zamiast obcego materiału, ścianę wewnętrzną uszka lewego przedsionka, po jego wynicowaniu. Innym rozwiązaniem jest z kolei rezygnacja z zastosowania własnego materiału, jaki oferują własne tkanki pacjenta. W tej modyfikacji stosuje się

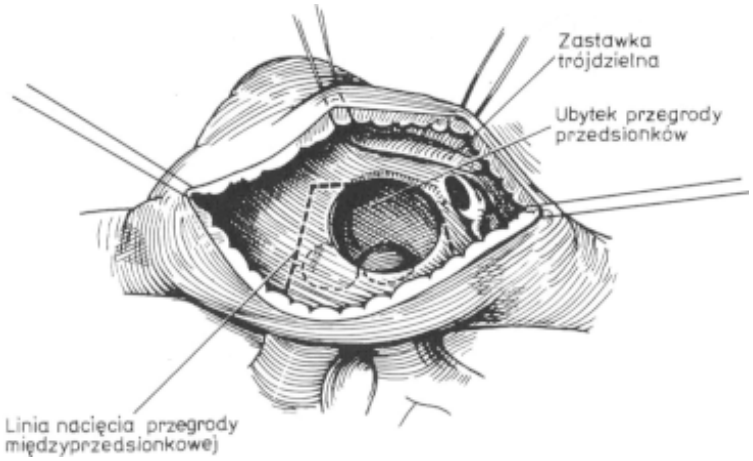

Ryc. 5. Ścianę prawego przedsionka nacina się podłużnie, uwidaczniając przegrodę międzyprzedsionkową. Zaznaczona linia przerywana określa obszar nacięcia przegrody

wycięcie przegrody międzyprzedsionkowej, po czym ujście żył płucnych zamyka się od strony lewego przedsionka rozległą owalną (kształtu „łezki") łatą (najczęściej z PTFE – Gore-Tex™).

W przypadku, gdy ubytek w przegrodzie międzyprzedsionkowej jest mały i znajduje się w środkowej części, zaszywa się go przed nacięciem przegrody. Nie ma wtedy potrzeby użycia dodatkowej łaty powiększającej przegrodę. Nacięcie ściany lewego przedsionka przebiega w rowku międzyprzedsionkowym. Przy kaniulacji obydwu żył głównych nacięcia ścian przedsionków i przegrody wykonuje się podczas chłodzenia dziecka w krążeniu pozaustrojowym. Szew Prolene™ 5-0 zakłada się powyżej lewych żył płucnych i przekłuwa przez koniec łaty przegrodowej. Dolny brzeg tej łaty przeszywa się wewnątrz lewego przedsionka do ujścia żyły głównej dolnej, górny natomiast brzeg jest podobnie wszywany do ujścia żyły głównej górnej. Te dwie linie szwów powinny tak się rozchodzić, aby nie zaciskać tylnej drogi dla odpływu lewych żył płucnych (ryc. 6). Przednia część tunelu żył głównych jest następnie wytwarzana przez wszycie tylnej części naciętej wcześniej wolnej ściany prawego przedsionka, szwem ciągłym Prolene™ 5-0. Szew

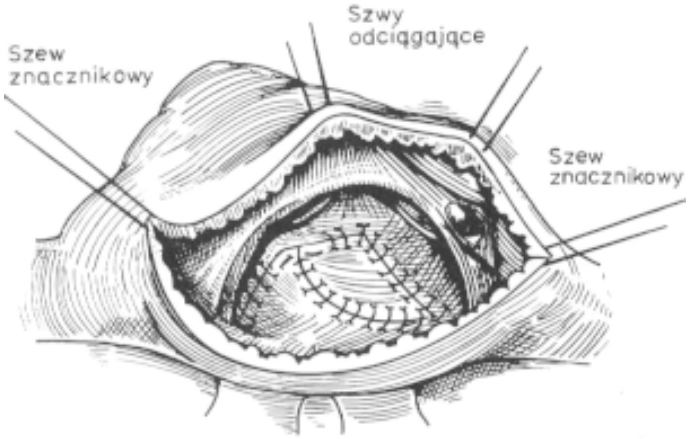

Ryc. 6. Łatę utworzoną z naciętej przegrody międzyprzedsionkowej, powiększoną o element wypełniający ubytek w przegrodzie przedsionków, wszywa się wewnątrz lewego przedsionka pomiędzy zastawkę mitralną a lewymi żż. płucnymi, kierując ją odpowiednio do podstawy żyły głównej górnej i dolnej. Ujścia żył płucnych zostają w ten sposób oddzielone od wnętrza przedsionka.

zakłada się przy żyle głównej dolnej i kontynuuje wzdłuż brzegu wyciętej przegrody międzyprzedsionkowej do żyły głównej górnej (ryc. 7). Można również rozpocząć szew w środkowym odcinku i prowadzić go w dwóch kierunkach – do żyły głównej górnej i dolnej. Ujście zatoki można pozostawić po stronie żył płucnych. Nacięcie lewego przedsionka można poszerzyć nacinając prawą górną żyłę płucną lub – przy poziomym położeniu prawych żył płucnych – nacięcie poszerzające można wykonać pomiędzy nimi. Następnym etapem jest zespolenie wol-

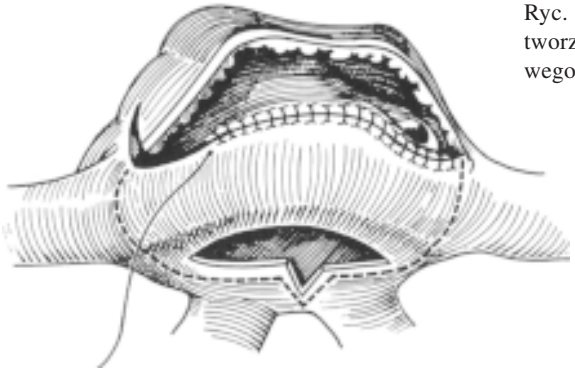

Ryc. 7. Przednią część tunelu żył głównych tworzy się wszywając tylną część ściany prawego przedsionka pomiędzy żż. głównymi

nej ściany prawego przedsionka (przedniego brzegu) z naciętym zewnętrznym brzegiem lewego przedsionka (do przodu od prawych żył płucnych). Linię szwu prowadzi się tak, aby nie uszkodzić węzła zatokowo-przedsionkowego, jednocześnie nie zwężając odpływu żył płucnych (ryc. 8). Stosowanie pojedynczych szwów powinno pozwolić na wzrost tkanki w danym obszarze.

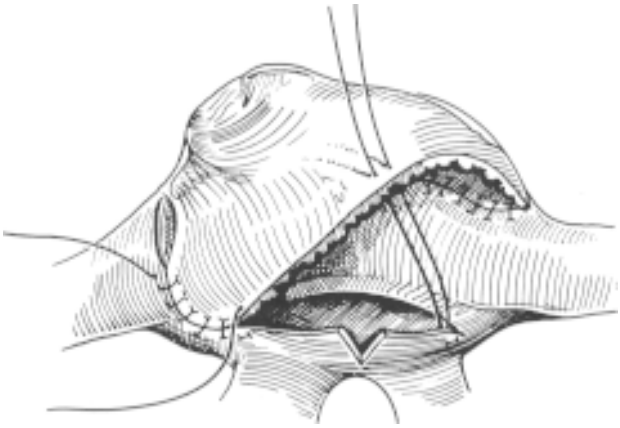

Ryc. 8. Wolną ścianę prawego przedsionka zespala się z naciętym zewnętrznym brzegiem lewego przedsionka, tworząc drogę dla przepływu krwi z żył płucnych do zastawki trójdzielnej

W przypadku współistniejących anomalii, takich jak ubytek w przegrodzie komór czy przetrwały przewód tętniczy, koryguje się je podczas jednego zabiegu. Jeżeli nadciśnienie płucne jest utrwalone, z oporami płucnymi powyżej 8 j. Wooda, wykonuje się tzw. „paliatywny zabieg Senninga", pozostawiając niezamknięty ubytek w przegrodzie komór.

14.6.3. Operacja Rastelli'ego

14.6.3.1. Wskazana do operacji

Operację Rastelli'ego można wykonać u dziecka ze zwężeniem drogi odpływu lewej komory i współistniejącym ubytkiem w przegrodzie komór (20). Zwężenie drogi odpływu lewej komory może być spowodowane: włóknistą przeponą lub tunelem, przerośnięciem mięśniówki przegrody międzykomorowej,

tętniakiem części błoniastej przegrody międzykomorowej, anomalią pozycji zastawki mitralnej lub zwężeniem zastawki tętnicy płucnej. Usunięcie zwężenia drogi odpływu lewej komory jest trudne lub wręcz niemożliwe. Pozostaje w tym przypadku wykonanie zespolenia omijającego zwężoną część komory.

Dokładna diagnostyka jest warunkiem powodzenia tego typu zabiegu. Elementy, takie jak: wielkość ubytku w przegrodzie komór, jego położenie względem zastawki aortalnej i płucnej, obecność dodatkowych ubytków w przegrodzie komór, obecność przewodu tętniczego, duże połączenia aortalno-płucne, drożność uprzednio wykonanych zespoleń systemowo-płucnych – muszą być rozpoznane.

Przyjmuje się, że najlepszym okresem do wykonania operacji Rastelli'ego jest wiek 4–5 lat.

Wcześniejsze postępowanie polega na wykonaniu *septostomii* balonem, najczęściej w pierwszych dniach życia. Jeżeli w stanie dziecka następuje poprawa, ponawia się diagnostykę w wieku 3-4 miesięcy. W przypadku istnienia ubytku w części beleczkowej przegrody, położonego w dużej odległości od aorty, współistniejących krótkich nici ścięgnistych przekraczających ubytek, „kroczącej" zastawki mitralnej czy trójdzielnej lub nieprawidłowego przyczepu mięśni brodawkowatych do zastawki trójdzielnej – wykonuje się operację Mustarda czy Senninga, zamykając jednocześnie ubytek w przegrodzie komór i wykonując połączenie lewej komory z tętnicą płucną za pomocą homograftu. Jeżeli u dziecka z ubytkiem międzykomorowym spełniającym warunki do wykonania zabiegu Rastelli'ego, narastają: sinica, stężenie hemoglobiny i hematokryt, wykonuje się połączenie systemowo-płucne i często jednocześnie *septektomię* przedsionkową. Zabiegi te pozwalają odroczyć operację Rastelli'ego do wieku powyżej 2 roku życia.

14.6.3.2. Technika operacyjna

Przez podłużną sternotomię otwiera się klatkę piersiową i przecina podłużnie worek osierdziowy. Odpreparowuje się aortę od tętnicy płucnej. Podaje siarczan Heparyny i podłącza krążenie pozaustrojowe. Po ochłodzeniu dziecka zakleszcza się aortę i podaje płyn kardioplegiczny do opuszki aorty. Zakłada się kaniulę odsysającą do lewego przedsionka przez żyłę płucną lub koniuszek lewej komory. Nacina się ścianę prawego przedsionka i ocenia anatomię komory przez zastawkę trójdzielną. Niezwykle ważna jest ocena ubytku w przegrodzie komór, pod względem jego przydatności do połączenia lewej komory z aortą. Ocenia się również lokalizację mięśni brodawkowatych i nici ścięgnistych zastawki trójdzielnej w celu wybrania odpowiedniego miejsca nacięcia ściany prawej komory. Wolną ścianę prawej komory nacina się podłużnie lub skośnie w jej drodze odpływu, cięcie prowadząc tak, aby nie uszkodzić głównych gałęzi tętnic wieńcowych (ryc. 9). Uwidacznia się ubytek w przegrodzie komór (ryc. 10). Jeżeli jest on mniejszy od zastawki aortalnej, należy go poszerzyć, aby nie pozostawić zwężenia drogi odpływu lewej komory. Ubytek można poszerzyć przez wycięcie jego krawędzi lub nacinając ją w górno-bocznym odcinku.

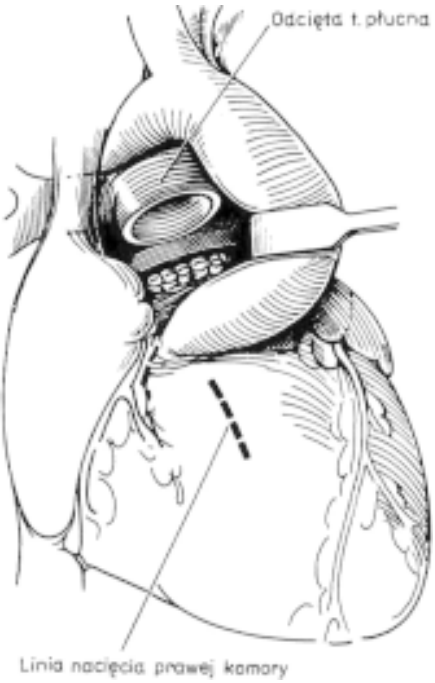

Ryc. 9. Wolną ścianę prawej komory nacina się podłużnie lub skośnie w jej drodze odpływu

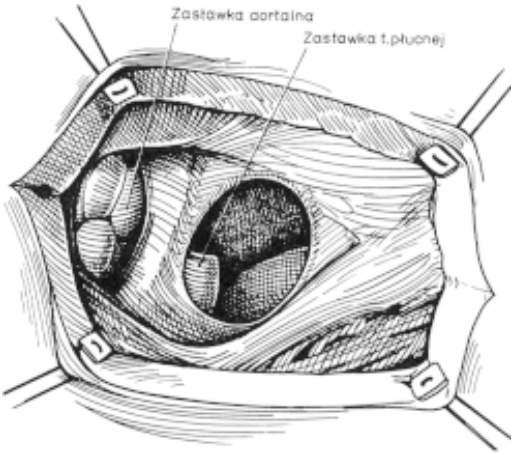

Ryc. 10. Przez naciętą ścianę prawej komory uwidacznia się ubytek w przegrodzie komór

Przez ubytek w przegrodzie komór zaszywa się ujście tętnicy płucnej i jednocześnie z zewnątrz zakłada podwójną podwiązkę lub szew na pień tętnicy płucnej tuż powyżej pierścienia zastawki. Ocenia się odległość dolnego brzegu ubytku w przegrodzie komór do górnego brzegu zastawki aortalnej i wycina odpowiedniej wielkości łatę dakronową lub teflonową. Łata musi uwypuklać się w stronę jamy prawej komory, tworząc tunel dla odpływu krwi z lewej komory (ryc. 11). Zakłada się pojedyncze szwy materacowe z łatkami, zaczynając od dolnego brzegu ubytku przy zastawce trójdzielnej a następnie prowadząc je do górnej części ubytku. W górny, łatwo dostępny, brzeg ubytku międzykomorowego można wszywać łatę szwem ciągłym. Niektóre ośrodki stosują z powodzeniem wszywanie całości łaty szwem ciągłym (szwami półciągłymi).

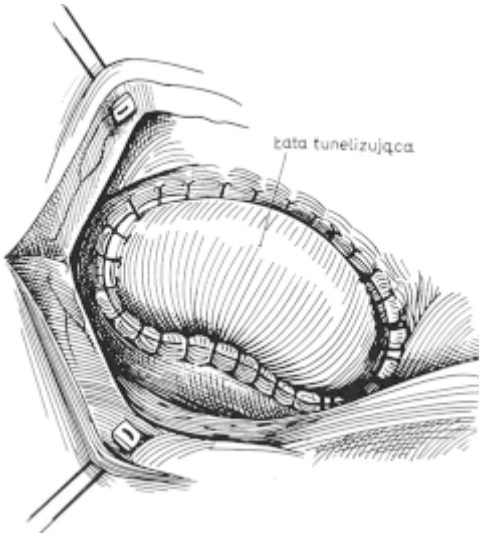

Ryc. 11. Łatę kierującą krew z lewej komory przez otwór w przegrodzie komór do aorty naszywa się tak, aby tworzyła tunel wewnątrz prawej komory (uwidoczniono wszycie łaty szwem ciągłym)

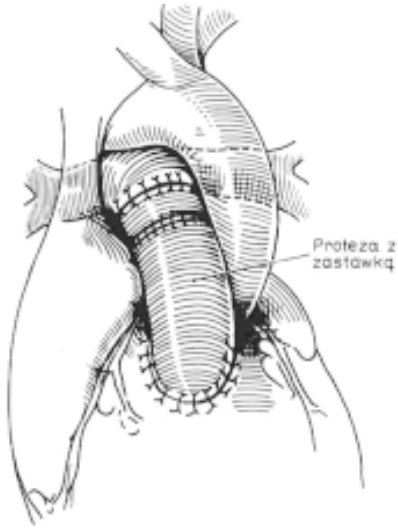

Ryc. 12. Prawą komorę łączy się z tętnicą płucną za pomocą homograftu (najczęściej) lub protezy naczyniowej z zastawką

W następnej kolejności nacina się szeroko tętnicę płucną na jej rozwidleniu i pniu, w celu wszycia homograftu o możliwie jak największym rozmiarze lub sztucznej protezy naczyniowej z zastawką (ryc. 12).

Zespolenie z tętnicą płucną wykonuje się za pomocą szwu ciągłego Prolene™ 5-0. Po wszyciu dystalnego odcinka protezy odpowietrza się serce i odkleszcza aortę. Zakłada się ssak do prawego przedsionka lub – przez zastawkę trójdzielną – do prawej komory i wszywa proksymalny odcinek protezy do naciętej ściany prawej komory, na bijącym sercu, szwem Prolene™ 4-0. Następnie zaszywa się naciętą wcześniej ścianę prawego przedsionka, odpowietrza lewe oraz prawe serce i po ogrzaniu chorego odłącza krążenie pozaustrojowe. Zakłada się elektrody nasierdziowe i usuwa kaniule do krążenia pozaustrojowego. Po wykonaniu hemostazy zamyka się klatkę piersiową, układając protezę tak, aby nie uciskał jej mostek.

14.6.4. Operacja w przełożeniu dużych naczyń ze zwężeniem drogi odpływu lewej komory i ciągłej przegrodzie międzykomorowej

14.6.4.1. Wskazania do operacji

Rodzaj planowanej operacji zależy od postaci zwężenia drogi odpływu lewej komory. Jeżeli istnieje możliwość bezpośredniego uwolnienia zwężenia, tak jak to ma miejsce w przypadku istnienia włóknistej przepony czy tętniaka przegrody błoniastej, wskazania do operacji są takie same jak u dzieci z prostym przełożeniem dużych naczyń. Jeżeli nie ma możliwości zlikwidowania zwężenia drogi

odpływu, co ma miejsce w przypadku istnienia tunelu włóknisto-mięśniowego czy nieprawidłowej zastawki mitralnej, opóźnia się termin operacji. Przy narastającej sinicy i policytemii wykonuje się zespolenie systemowo-płucne i najczęściej jednocześnie chirurgiczną *septektomię* metodą Blalocka-Hanlona. W przypadku, gdy ciśnienie w lewej komorze przekracza systemowe, a ciśnienie w tętnicy płucnej jest niższe niż 40 kPa (30 mmHg), wykonuje się połączenie omijające lewej komory z tętnicą płucną, używając protezy naczyniowej z zastawką.

14.6.4.2. Technika operacyjna

W pierwszej kolejności wykonuje się zabieg Mustarda lub Senninga. Dostęp do zwężenia drogi odpływu lewej komory można uzyskać przez lewy przedsionek i zastawkę mitralną, przez naciętą w okolicy koniuszka lewą komorę lub od strony tętnicy płucnej przez zastawkę płucną. Ten ostatni dostęp jest najczęściej wykorzystywany. Tętnicę płucną nacina się podłużnie, odchyla płatki zastawki płucnej i uwidacznia pierścień przewężający. Zwężenie uwalnia się, wycinając brzeg włóknisto-mięśniowy na odcinku nie większym niż ¼ obwodu. Jeżeli nie uda się uwolnić zwężenia, należy wykonać zespolenie omijające, protezą naczyniową z zastawką, pomiędzy koniuszkiem lewej komory i tętnicą płucną. W tym celu nacina się podłużnie, poniżej przebiegu nerwu przeponowego, worek osierdziowy i otwiera lewą opłucną. Nacina się lewą komorę od koniuszka w górę wzdłuż przebiegu gałęzi zstępującej przedniej lewej tętnicy wieńcowej. Najpierw wykonuje się małe nacięcie komory, wszywa się nacięty skośnie proksymalny koniec protezy, przez wzmacniające paski z filcu teflonowego, szwem ciągłym Prolene™ 4-0. Protezę układa się w lewej jamie opłucnej, ustalając jej długość, a następnie wszywa jej dystalny odcinek do boku pnia tętnicy płucnej szwem ciągłym Prolene™ 5-0.

14.6.4.3. Operacja Damusa-Kaye'a-Stansela

14.6.4.3.1 Wskazania do operacji

Operacja ta ma szczególne zastosowanie przy współistniejącym z przełożeniem dużych naczyń zwężeniem drogi odpływu prawej komory lub zastawki aortalnej (21). Tak jak w operacji Jatene'a czy Rastelli'ego, lewa komora musi być przygotowana do podtrzymania krążenia systemowego.

14.6.4.3.2. Technika operacyjna

Po typowej kaniulacji, ochłodzeniu, zakleszczeniu aorty i podaniu płynu kardioplegicznego odcina się tętnicę płucną tuż przed jej rozwidleniem (ryc. 13a). Nacina się aortę wstępującą na jej bocznej ścianie. Proksymalny odcinek tętnicy płucnej nacina się skośnie i wszywa jak najszerzej do naciętej ściany aorty (ryc. 13b). Nacina się ścianę prawej komory w jej drodze odpływu i jeżeli jest on obecny, zamyka ubytek w przegrodzie komór używając łaty dakronowej. Ujście aorty można zamknąć łatą. Jednakże nie jest to konieczne, gdyż ciśnienie w pra-

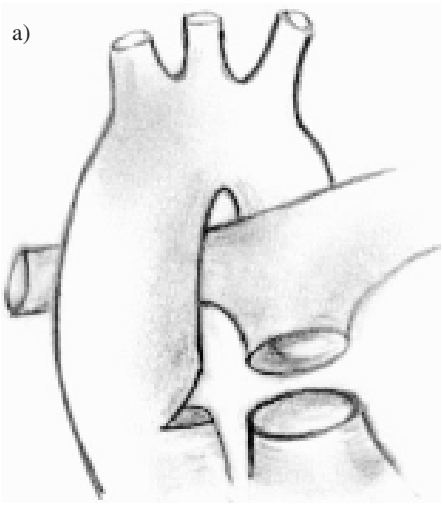

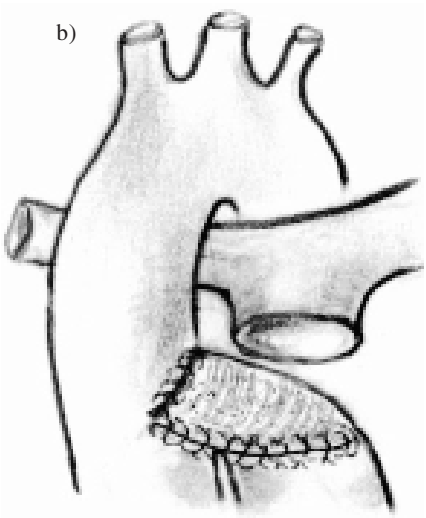

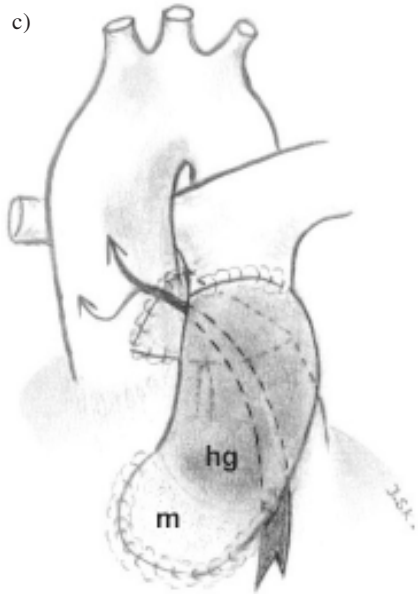

Ryc. 13. Technika operacji Stansela, (1975, właściwie Damusa-Kaye'a–Stansela)
a) faza wstępna – przecięty pień tętnicy płucnej – wysoko tuż przed rozgałęzieniem; na lewym obrysie aorty wstępującej wykonane nacięcie przygotowane do połączenia z pniem tętnicy płucnej,
b) proksymalny odcinek pnia tętnicy płucnej połączony z aortą wstępującą, na ilustracji strop zespolenia uzupełniony łatą (materiał sztuczny lub homograftowy), niekiedy korzystna anatomia umożliwia bezpośrednie zespolenie bez obcego materiału,
c) ukończone zespolenie wolnej ściany prawej komory z tętnicą płucną przy pomocy homograftu płucnego lub aortalnego wraz z płatkiem zastawki mitralnej (ew. sztucznej protezy naczyniowej); strzałka wskazuje kierunek przepływu krwi z komory lewej, poprzez zespolenie do aorty (w tym także wstecznie do tętnic wieńcowych), hg – homograft, m – płatek mitralny

wej komorze po operacji powinno być niższe niż w aorcie i zwężona zastawka aortalna powinna pozostawać zamknięta. Następnie doszywa się protezę z zastawką lub homograft (płucny lub aortalny – ryc. 13 c), łącząc prawą komorę z tętnicą płucną. Zaletą tej operacji w stosunku do operacji Jatene'a jest to, że nie ma potrzeby przeszczepiania naczyń wieńcowych. Mankamentem zabiegu jest potrzeba stosowania protezy naczyniowej z zastawką, co zwykle po kilku latach zmusza do reoperacji i wymiany protezy.

14.6.5. Operacja anatomicznej korekcji wady sposobem Jatene'a

14.6.5.1. Wskazania do operacji

Operacja anatomicznej korekcji przełożenia dużych naczyń może być wykonana tylko wówczas, gdy lewa komora jest przygotowana do podtrzymania krążenia systemowego. Sytuacja taka ma miejsce w przypadku noworodka z CPDN w pierwszych tygodniach życia lub w przypadku współistniejących anomalii, takich jak: ubytek w przegrodzie komór, zwężenie drogi odpływu lewej komory lub przetrwały przewód tętniczy dający nadciśnienie w układzie płucnym. Lewą komorę można również przygotować do anatomicznej korekcji, wykonując chirurgiczne zwężenie tętnicy płucnej (*banding*).

14.6.5.2. Zastawki ujść tętniczych dużych naczyń w CPDN

Prawidłowość budowy i czynności zastawek aorty i tętnicy płucnej warunkują możliwość wykonania operacji korekcji anatomicznej. Natomiast prawidłowe funkcjonowanie zastawek po operacji wpływa na stan hemodynamiczny lub warunkuje przeżycie noworodka. Przy prawidłowej czynności przed operacją zastawki mogą mieć budowę lub ustawienie sprzyjające ich uszkodzeniu, czy też złej czynności po operacji. Czynnikami tymi są: symetria płatków, budowa dwu- lub trójpłatkowa, ustawienie spoideł zastawki płucnej i aortalnej na wprost siebie, różnica średnic ujścia aortalnego i płucnego, wysokość położenia ujść względem siebie (25).

Wszystkie te elementy wspólnie z położeniem i przebiegiem naczyń wieńcowych decydują o detalach techniki operacyjnej, która musi te wszystkie czynniki uwzględnić, aby nie stały się one elementem zwiększonego chirurgicznego ryzyka operacyjnego. Cała złożoność tych wszystkich elementów i uzależnienie ich od siebie, zadecydowały (oprócz tego, że operacja korekcji anatomicznej musi być wykonana u noworodka w pierwszych tygodniach życia) o wielu latach prób leczenia operacyjnego, dyskusjach na temat takiej lub innej techniki operacyjnej, ustalania klasyfikacji i wydzielania grup zwiększonego ryzyka operacyjnego (26, 27, 28, 29).

Zastawka tętnicy płucnej po operacji korekcji anatomicznej staje się zastawką pracującą w układzie systemowym, a więc musi przejąć większe obciążenia ciśnieniowe. Pierwsze obawy co do funkcjonowania zastawki płucnej w układzie systemowym okazały się nieuzasadnione, szczególnie gdy operacja zamiany naczyń wykonana jest we wczesnym okresie noworodkowym, a więc wtedy, gdy obie zastawki pracują pod tym samym obciążeniem ciśnieniowym (30).

Noworodek we wczesnym okresie po urodzeniu ma zastawki aortalną i płucną morfologicznie i histologicznie identyczne. Dopiero zmiany obciążenia ciśnieniem systemowym zwiększają ilość kolagenu i włókien elastycznych w zastawce aortalnej, w stosunku do płucnej (31). Dalszy rozwój i funkcjonowanie zastawek zależy od warunków w jakich one pracują.

Z badań wieloośrodkowych (32) wynika, że dwuetapowe operowanie dzieci z CPDN, a więc wytwarzanie poprzedzającego korekcję przewężenia tętnicy płucnej, zwiększa możliwość wystąpienia niedomykalności zastawki tętnicy płucnej po operacji korekcji anatomicznej.

14.6.5.3. Naczynia wieńcowe w CPDN

Wzrost zainteresowania operacjami korekcji anatomicznej w całkowitym przełożeniu dużych naczyń, zainspirował wielu badaczy do opracowania detali morfologicznych, dotyczących położenia ujść naczyń wieńcowych oraz ich przebiegu a także zasilania przez nie poszczególnych obszarów mięśnia sercowego (33, 34, 35, 36). Pierwsze opracowania powstały jeszcze przed erą wykonywania korekcji anatomicznej (37). Operowanie dzieci z CPDN uzmysłowiło konieczność badań nad możliwościami i najlepszymi sposobami przeszczepiania naczyń z aorty do tętnicy płucnej (38). Ponieważ przeszczepianie naczyń jest kluczowym elementem operacji, opracowano precyzyjne dane dotyczące odejścia i przebiegu naczyń, ustalając pewną klasyfikację, celem porozumiewania się w tej dziedzinie.

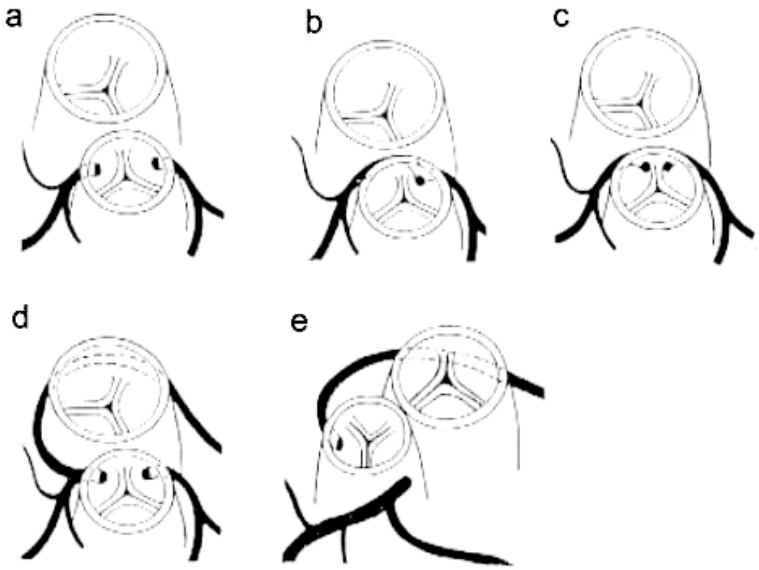

Ryc. 14. Podział odejścia i przebiegu naczyń wieńcowych wg Yacouba (36); a) najczęstszy prawidłowy układ naczyń wieńcowych, b) wspólne ujście obu naczyń wieńcowych, c) osobne ujścia naczyń, ale przy spoidle i blisko siebie, d) odejście gałęzi okalającej lewej tętnicy wieńcowej od odchodzącej prawidłowo prawej tętnicy wieńcowej, e) odejście gałęzi okalającej z prawej zatoki wieńcowej oraz odejście prawej tętnicy wieńcowej i gałęzi zstępującej przedniej lewej tętnicy wieńcowej – z lewej zatoki wieńcowej

Precyzyjne opisywanie anatomii naczyń wieńcowych wymaga również oceny ustawienia dużych naczyń względem siebie.

Różne ustawienie dużych naczyń względem siebie daje odmienne położenie zatok Valsalvy, z których uchodzą naczynia wieńcowe.

Trzy zatoki aorty w CPDN najlepiej nazwać prawą, lewą i bezwieńcową, gdyż wcześniejsze określenia (37, 39) (Rowlatt, Yacoub) tj.: prawa tylna i lewa tylna dla zatok, od których odchodzą naczynia wieńcowe oraz przednia dla zatoki bezwieńcowej – nie obrazują rzeczywistego ich położenia.

Również podział zaproponowany przez Yacouba (36) różnych odejść i przebiegów naczyń wieńcowych pod postacią grup od a do e – nie zawiera wszystkich anomalii naczyń wieńcowych (ryc. 14).

Precyzyjne oznaczenia i nomenklatura położenia naczyń i ich ujść są niezwykle ważne w przypadku operacji korekcji anatomicznej, gdyż głównym elementem tej operacji jest przeszczepienie naczyń wieńcowych. Nomenklaturę uwzględniającą wszystkie anomalie naczyń wieńcowych opracował Quaegebeur i została ona zaadaptowana przez Kirklina (40).

14.6.5.4. Problemy związane z korekcją anatomiczną CPDN

Trudność techniczna operacji korekcji anatomicznej wynika głównie z potrzeby przeszczepienia ujść naczyń wieńcowych z jednego do drugiego naczynia, z koniecznością zmiany kąta ustawienia ujścia. Trudność jest tym większa, że naczynia mają różne położenia ujść, różny przebieg, różne i na różnej wysokości odejścia gałęzi i dodatkowo są elementem składowym zastawki aortalnej. Aby operacja mogła mieć pomyślny przebieg, naczynia wieńcowe oraz gałęzie nie mogą być napięte, skręcone czy zagięte. Można to uzyskać tylko przez precyzyjne rozpoznanie miejsca odejścia, początkowego przebiegu i odejścia pierwszych gałęzi. Technika operacyjna musi być dostosowana do tych zmiennych elementów naczyń wieńcowych (41, 42, 36).

Operacja korekcji anatomicznej w przełożeniu dużych naczyń musi zostać przeprowadzona w okresie, kiedy lewa komora jest jeszcze przystosowana do tłoczenia krwi pod ciśnieniem systemowym. Tak więc dziecko z prostym przełożeniem dużych naczyń należy zoperować w ciągu pierwszych dwóch tygodni życia. Po tym okresie opory płucne obniżają się znacznie, również obniża się ciśnienie w lewej komorze, czego konsekwencją jest zmniejszanie się masy i wymiarów lewej komory. Po korekcji anatomicznej w tym okresie nie jest ona w stanie podołać funkcji komory systemowej. Stąd też brały się początkowe niepowodzenia operacji korekcji anatomicznej w późnych latach siedemdziesiątych i na początku lat osiemdziesiątych. Yacoub, który po pierwszych niepowodzeniach (zmarło 3 pierwszych operowanych dzieci z prostym przełożeniem dużych naczyń), przeanalizował ich przyczyny doszedł do wniosku, że lewą komorę należy przygotować do pracy w układzie systemowym. W tym celu zakładano u dzieci z CPDN podwiązkę zwężającą pień tętnicy płucnej (*banding*), w następstwie czego w lewej komorze wytwarzało się podwyższone ciśnienie, powodujące zwiększenie jej masy i objętości (43, 9).

W związku z tym, że wyniki odległe po operacjach Mustarda i Senninga wykazywały, w niektórych przypadkach, narastanie objawów niewydolności prawej komory i zastawki trójdzielnej, zaczęto poszukiwać innych, lepszych metod. Najbardziej logicznym rozwiązaniem wydawał się typ operacji przywracający prawidłową anatomię połączeń sercowo-naczyniowych.

W początkowym okresie po wprowadzaniu korekcji anatomicznej (lata siedemdziesiąte), ryzyko operacji było zdecydowanie wyższe, niż w korekcji czynnościowej, w związku z koniecznością wykonywania tego rodzaju operacji w wieku noworodkowym.

Istniały również trudności techniczne z przeszczepianiem naczyń wieńcowych, związane z ich różnorodnym położeniem i przebiegiem. Konieczność wycinania i wszczepiania ujść naczyń w zatoki zastawek dużych naczyń zwiększyła ryzyko uszkodzenia tych ostatnich. Naprawa tak delikatnych struktur jak płatki zastawki aortalnej, czy płucnej noworodka jest prawie niemożliwa.

Opracowanie bezpiecznej techniki przeszczepiania ujść naczyń wieńcowych, tak aby zapewnić prawidłową, nie zaburzoną perfuzję mięśnia sercowego, stało się głównym wyzwaniem dla kardiochirurga.

Prawidłowe przeszczepienie naczyń wieńcowych powinno zapewnić właściwy przepływ krwi. Jest to technika szczególnie trudna, biorąc pod uwagę, że naczynia po przeszczepieniu nie mogą ulec napięciu, skręceniu, zagięciu. Ponadto różnorodność anatomii naczyń wieńcowych w przełożeniu wielkich naczyń, daje duże możliwości popełnienia błędu przy ich przeszczepianiu. Tak więc doświadczenie, poparte prawidłową techniką operacyjną, odgrywa ogromną rolę w tego rodzaju zbiegu.

W ośrodkach o największym doświadczeniu w wykonywaniu korekcji anatomicznej CPDN (Castañeda, Planche, Yamaguchi), analiza wyników wskazuje, że nieprawidłowe ujścia naczyń wieńcowych (pojedyncze ujścia, śródścienny przebieg początkowego odcinka naczyń wieńcowych), stanowią czynnik zwiększonego ryzyka operacji (44, 45, 46). Najczęściej występującym powikłaniem (5–10% operowanych) jest zwężenie nadzastawkowe tętnicy płucnej, w miejscu jej zespolenia. Dlatego też poszukuje się takiej metody zespalania tętnicy płucnej i aorty, aby miejsce szycia rosło proporcjonalnie do naczynia, nie powodując jego zwężenia.

Technika operacyjna ewoluowała w miarę nabywania doświadczenia. Początkowo odcinano duże naczynia, zespalano tętnicę płucną z aortą i odkleszczano aortę. Zastawka tętnicy płucnej pozostawała w pozycji zamkniętej i pień tętnicy płucnej („neoaorta") wypełniał się krwią. Wycinano ujścia naczyń wieńcowych i przeszczepiano je tak, aby układały się bez zaginania na tętnicy płucnej. Miejsca te zaznaczano szwami markującymi. Następnie zakleszczano aortę i w miejscach oznaczonych szwami wycinano otworki, do których przeszczepiano naczynia wieńcowe (ryc. 15).

Z techniki tej zrezygnowano, gdyż była obarczona dużym ryzykiem uszkodzenia zastawki tętnicy płucnej. W 1988 roku Brown i Mee (48) przedstawili

Ryc. 15. Metoda Pacifico przeszczepiania naczyń wieńcowych (47)
1 – linia przyczepu płatka neoaortalnego

własną metodę przeszczepiania naczyń wieńcowych, wyciętych nie w postaci krążków, ale w postaci łatek w kształcie litery U i przeszczepienia ich do *neoaorty* naciętej tak, aby części przyśrodkowe ścian ustawiały się tak jak uchylone drzwi. Metoda ta powodowała mniejsze odgięcie przeszczepionych naczyń wieńcowych (ryc. 16).

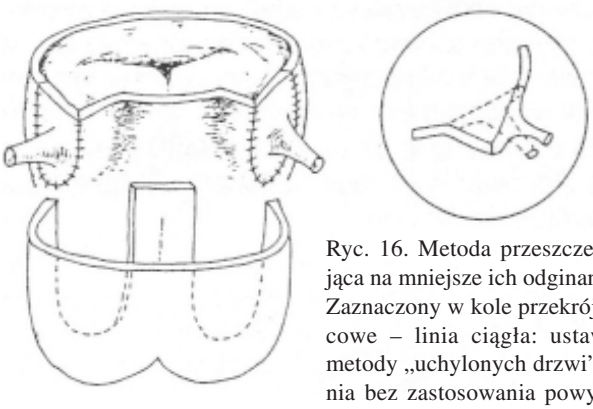

Ryc. 16. Metoda przeszczepiania naczyń wieńcowych pozwalająca na mniejsze ich odginanie się od wyjściowego położenia (48). Zaznaczony w kole przekrój przez przeszczepiane naczynie wieńcowe – linia ciągła: ustawienie naczynia przy zastosowaniu metody „uchylonych drzwi"; linia przerywana: ustawienie naczynia bez zastosowania powyższej metody.

W następnych latach proponowano różne techniki przeszczepiania naczyń wieńcowych. W 1994 Vouhe (49) przedstawił własną metodę przeszczepiania naczyń, która w jego opinii miała być metodą uniwersalną, mogącą mieć zastosowanie przy wszystkich anomaliach naczyń wieńcowych (ryc. 17). Metoda ta jednakże nie sprawdziła się, gdyż nie zawsze można było przeszczepić naczynia wieńcowe powyżej spoideł zastawki *neoaorty* bez ich nadmiernego naciągania. Inne proponowane techniki przeszczepiania naczyń wieńcowych były korzystne w szczególnych przypadkach lecz nie pozwalały na uniwersalne ich stosowanie.

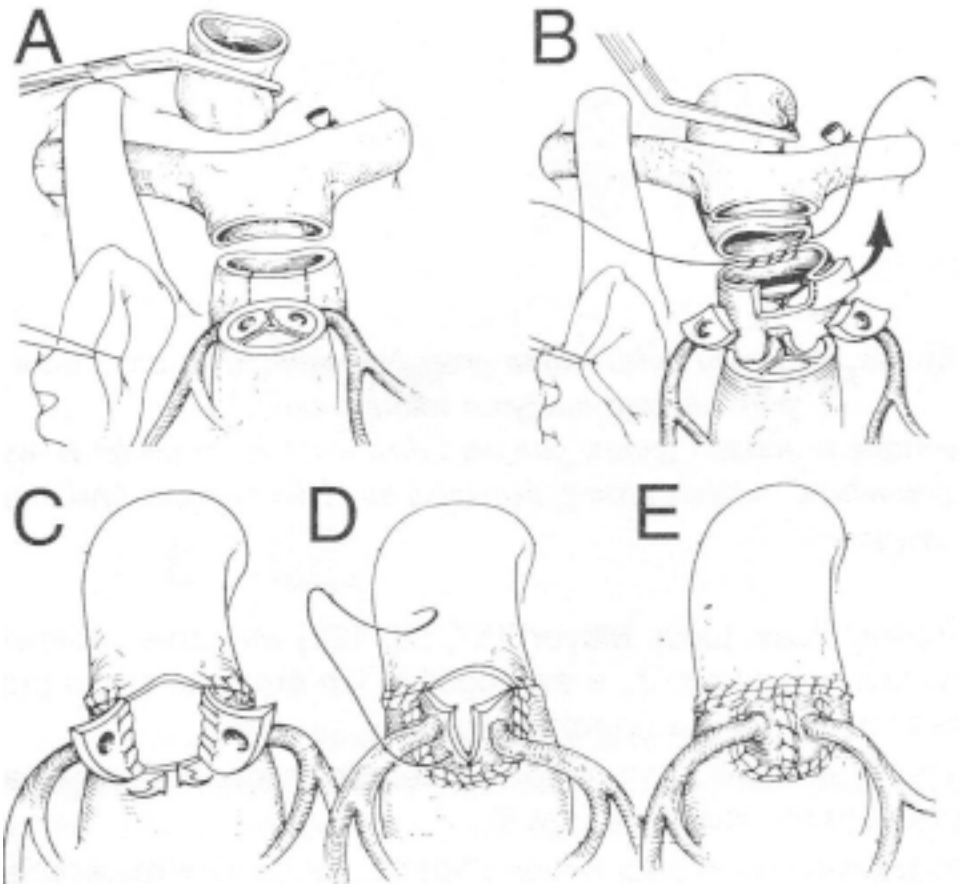

Ryc. 17. Metoda przeszczepiania naczyń wieńcowych opracowana przez Vouhe (49); a) odcięcie dużych naczyń, b) wycięcie naczyń, c–d–e) wszywanie naczyń wieńcowych

Metoda Norwooda z 1995 roku (50) przeszczepiania pojedynczego naczynia wieńcowego wymagała stosowania obcego materiału na łatkę i dawała duże ryzyko powstania zakrzepu w wytworzonym tunelu (ryc. 18).

Niektórzy autorzy (Day, Laks, Mayer) (41,51,52) wyraźnie podkreślają znaczenie anomalii naczyń wieńcowych, a szczególnie ich śródściennego przebiegu, jako czynnika zwiększonego ryzyka operacyjnego. W 1992 roku Day i Laks (41) zaproponowali metodę przeszczepiania naczynia wieńcowego o śródściennym przebiegu (ryc. 19). Autorzy wskazywali na wyższą śmiertelność u pacjentów mających śródścienny przebieg naczynia wieńcowego. Również Mayer (52) podkreślał istnienie zwiększonego ryzyka operacyjnego w przypadku naczynia biegnącego za tętnicą płucną.

W 1994 roku Assou i wsp. (53) przedstawili dobre wyniki operacyjne niezależnie od anomalii naczyń wieńcowych i techniki ich przeszczepiania. Zaproponowali własną metodę przeszczepiania naczynia wieńcowego w przypadku jego

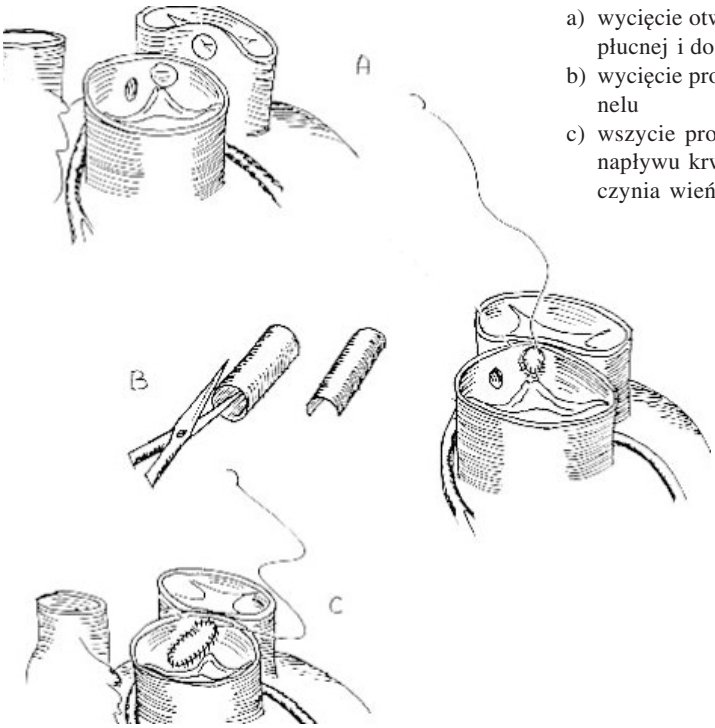

a) wycięcie otworków w aorcie i tętnicy płucnej i doszycie ich do siebie
b) wycięcie protezy dla wytworzenia tunelu
c) wszycie protezy tworzącej tunel dla napływu krwi tętniczej do ujścia naczynia wieńcowego

Ryc. 18. Metoda opracowana przez Norwooda przeszczepiania pojedynczego naczynia wieńcowego (50)

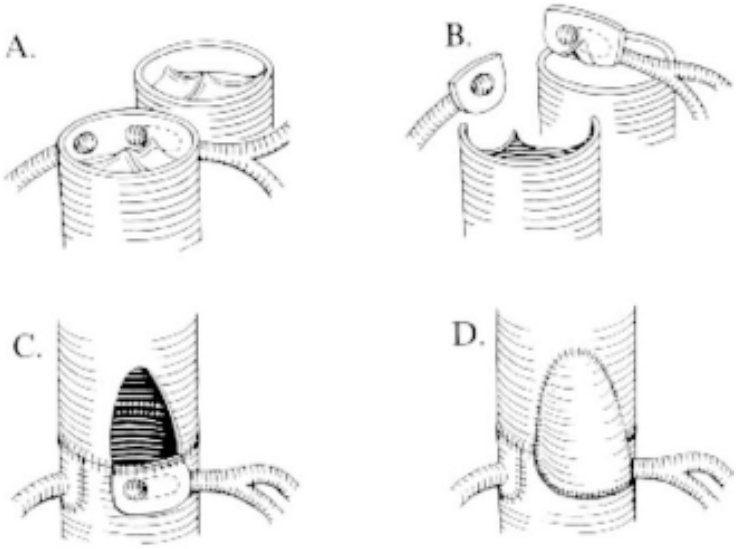

Ryc. 19. Metoda opracowana przez Day'a i Laksa przeszczepiania naczynia wieńcowego mającego śródścienny przebieg (41); a) widok odciętych naczyń, b) wycięte ujścia naczyń wieńcowych, c) początek wszywania naczynia wieńcowego do *neoaorty*, d) wytworzenie daszku z osierdzia nad przyszytym naczyniem wieńcowym

śródściennego przebiegu (ryc. 20). Autorzy ci po raz pierwszy zwrócili uwagę na częste występowanie zwężenia ujścia naczynia o początkowym śródściennym przebiegu. Zaproponowali wycinanie wewnętrznej ściany ujścia celem jego powiększenia. Metoda ta jednakże obarczona jest znacznym ryzykiem uszkodzenia płatków zastawki aortalnej, gdyż wymaga odszczepiania od ściany naczynia tylnego spoidła zastawki.

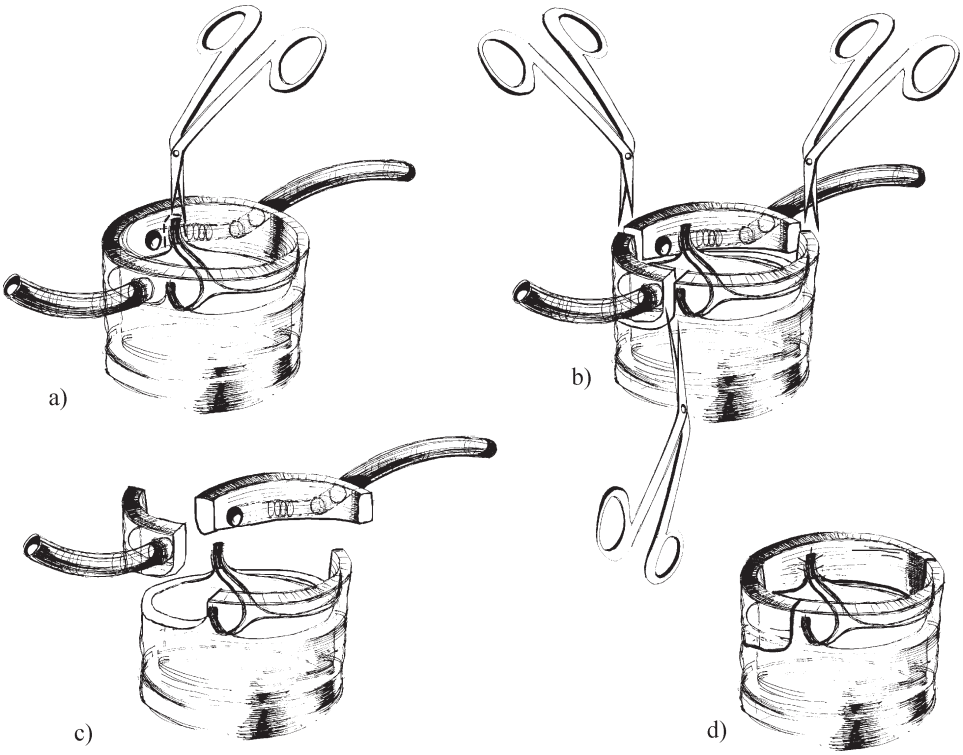

Ryc. 20. Metoda opracowana przez Assou i wsp. przeszczepiania naczynia wieńcowego mającego śródścienny przebieg (53)
a) odcięcie spoidła zastawki od ściany naczynia
b) wycinanie ujść naczyń wieńcowych.
c) odcięte od aorty naczynia wieńcowe
d) uzupełnienie miejsc po naczyniach wieńcowych łatką osierdziową

Podejmowano również próby zamiany dużych naczyń bez zmiany położenia naczyń wieńcowych (54). Jednakże metoda ta nie przyjęła się, ze względu na duże możliwości powikłań przy jej stosowaniu i niemożność zastosowania przy pewnych anomaliach naczyń wieńcowych.

Problem wyboru najwłaściwszej metody korekcji, w zależności od rodzaju anomalii naczyń wieńcowych, jest zatem nadal otwarty. Mimo że metoda korekcji anatomicznej stosowana jest w świecie od około 15 lat i została uznana ostatnio za metodę z wyboru, dane z piśmiennictwa wskazują, że wyniki leczenia tą metodą są odmienne wśród różnych autorów. Ponadto, jak wyżej wspomniano,

nie ma dotąd ściśle usystematyzowanych poglądów na temat znaczenia anatomii naczyń wieńcowych i sposobu ich przeszczepiania. Dotyczy to zwłaszcza śródściennego przebiegu naczyń wieńcowych.

14.6.5.5. Technika operacyjna

Pacjenci operowani są w warunkach krążenia pozaustrojowego w umiarkowanej hipotermii 24–26 °C mierzonej w odbycie lub w warunkach głębokiej hipotermii z zatrzymaniem krążenia. W przypadku operowania dziecka w umiarkowanej hipotermii, po oziębieniu do temperatury 30 °C zakleszcza się aortę i podaje 20 ml/kg płynu kardioplegicznego krwistego, uzyskując zatrzymanie czynności serca w rozkurczu. Następne dawki płynu kardioplegicznego w ilości 10 ml/kg podaje się co 20 minut bezpośrednio do naczyń wieńcowych. Duże naczynia odcina się powyżej spoideł zastawek. Ocenia się ujścia naczyń wieńcowych, ich symetryczność ułożenia w zatokach zastawki, wysokość odejścia i średnicę, a także zastawkę aortalną i płucną pod względem możliwości przeszczepienia w jej zatoki naczyń wieńcowych.

Kolejnym etapem jest oddzielenie od siebie zastawek przy pomocy koagulacji. Należy zwrócić uwagę, aby nie uszkodzić zastawki płucnej, która jest zwykle ustawiona nieco głębiej od zastawki aorty w kierunku komory. Następnie ocenia się położenie spoideł pod względem ich ustawienia na wprost siebie, co jest szczególnie istotne w zaplanowaniu późniejszego przeszczepienia naczyń wieńcowych z aorty do tętnicy płucnej.

Schematyczny obraz serca dziecka z CPDN przed wykonaniem typowej operacji korekcji anatomicznej (ryc. 21) oraz po operacji, bez uwzględnienia wprowadzonych modyfikacji, ilustruje rycina 22. Naczynia wieńcowe wycina się z za-

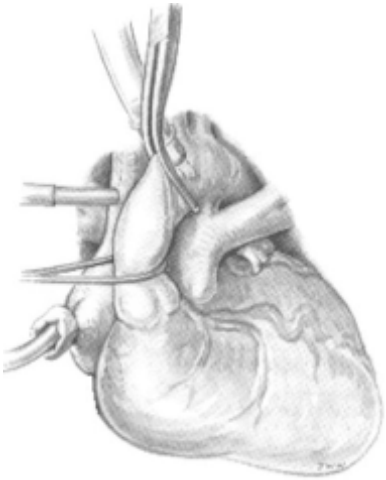

Ryc. 21. Serce dziecka z TGA przygotowane do typowej operacji korekcji anatomicznej

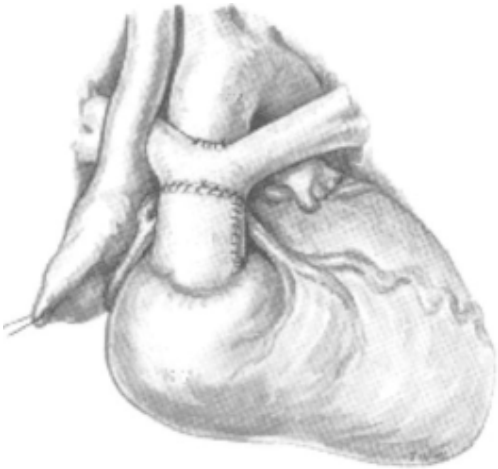

Ryc. 22. Serce dziecka po typowej operacji korekcji anatomicznej TGA

toki aorty pobierając możliwie jak największy kołnierz ściany zatoki, jednakże tak, aby zostawić krawędź przy płatku zastawki, umożliwiający późniejsze zrekonstruowanie brakującej tkanki przyszłej tętnicy płucnej. Należy zwrócić uwagę na wysokość na jakiej odcina się duże naczynia. Aortę odcina się ok. 6–8 mm powyżej górnej krawędzi spoideł (ryc. 23). Wyższe odcięcie aorty umożliwia wykonanie szerszego zespolenia z tętnicą płucną, dzięki możliwości odpowiedniego wymodelowania jej proksymalnego końca, dopasowując go do miejsca nacięcia przedniej ściany tętnicy płucnej. Odcięcie takie bardziej napina aortę, ale jednocześnie skraca długość jej łuku i zmniejsza możliwość ucisku na gałęzie płucne po wykonanym przełożeniu aorty pod tętnicą płucną. Aby wykorzystać tętnicę płucną do uzupełnienia własną tkanką miejsc po wyciętych naczy-

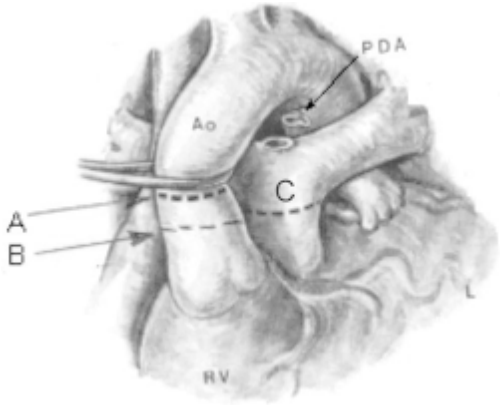

Ryc. 23. Schemat odcinania aorty i tętnicy płucnej
a) miejsce odcięcia aorty
b) linia górnej krawędzi spoideł zastawki aorty
c) linia odcięcia tętnicy płucnej

niach wieńcowych, należy odciąć ją względnie blisko zastawki. Jednakże w przypadku bardzo wysokiego ustawienia naczyń wieńcowych zachodzi konieczność wyższego odcięcia tętnicy płucnej. W takim przypadku również nie ma możliwości przeszczepienia naczynia wieńcowego do otworu wyciętego w tętnicy płucnej, lecz trzeba naciąć ją prosto, półokrągło lub w kształcie zaokrąglonej litery L (ryc. 29). W przypadku znacznej dysproporcji w średnicy naczyń można wyciąć klin w tętnicy płucnej.

W zależności od ustawienia spoideł ustala się miejsce przeszczepienia naczyń wieńcowych. Gdy przesunięcie spoideł względem siebie nie przekracza połowy środka przeciwległej zatoki – naczynia przeszczepia się do osobnych zatok (ryc. 24 i 25). Jeżeli przesunięcie spoideł względem siebie sięga połowy punktu środkowego przeciwległej zatoki, oba ujścia wieńcowe przeszczepia się do jednej zatoki zastawki płucnej (ryc. 26).

Celem lepszego porozumiewania się powinna zostać przyjęta jednolita klasyfikacja, uwzględniająca wszystkie postacie odejścia i przebiegu naczyń wieńcowych. Wydaje się, że te warunki spełnia klasyfikacja numeryczna zaproponowana przez Quaegebeura i zaadoptowana później przez Kirklina (40). System ten opiera się na założeniu, że naczynia wieńcowe odchodzą z zatok aorty ustawio-

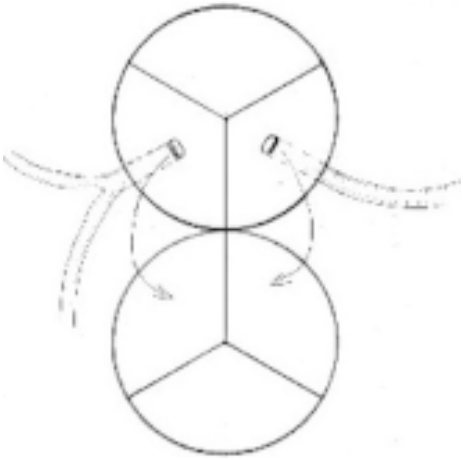

Ryc. 24. Schemat ustawienia spoideł zastawek aorty i tętnicy płucnej względem siebie. Spoidła zastawki aorty i tętnicy płucnej ustawione na wprost siebie. Naczynia wieńcowe przeszczepiane do osobnych zatok tętnicy płucnej

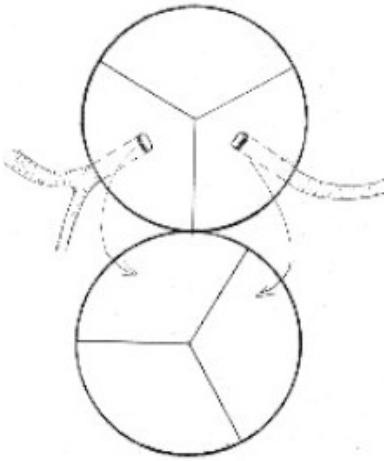

Ryc. 25. Spoidła zastawki aorty i tętnicy płucnej ustawione nie na wprost siebie. Naczynia wieńcowe przeszczepiane do osobnych zatok zastawki tętnicy płucnej

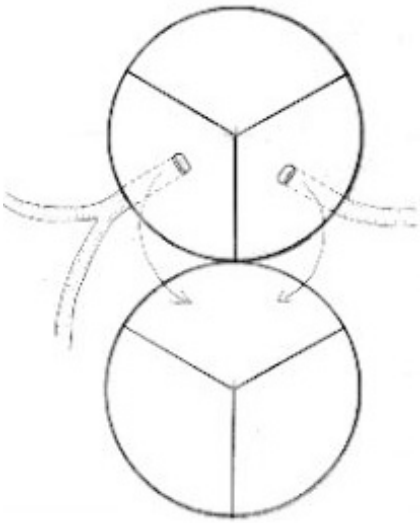

Ryc. 26. Spoidła zastawki aorty i tętnicy płucnej ustawione nie na wprost siebie. Naczynia wieńcowe przeszczepiane do jednej zatoki zastawki tętnicy płucnej

nych naprzeciw odpowiadających im zatokom tętnicy płucnej, niezależnie od ustawienia dużych naczyń względem siebie. Naczynia widoczne są znad zatoki bezwieńcowej. Znajdująca się po prawej stronie zatoka oznaczona jest numerem 1, natomiast znajdująca się po lewej stronie zatoka oznaczona jest numerem 2. Trzy główne naczynia wieńcowe oznaczone są osobno R – prawa, L – lewa gałąź zastępująca, Cx – tętnica okalająca. Tak więc najbardziej typowy układ naczyń: tętnica wieńcowa odchodząca z zatoki nr 2 oraz lewa tętnica zstępująca przed-

nia i okalająca odchodząca z zatoki nr 1 będą miały oznaczenia 1LCx – 2R. W przypadku, gdy wszystkie trzy główne naczynia wieńcowe odchodzą z tej samej zatoki, niezależnie czy odchodzą z jednego, czy dwóch osobnych ujść, tylko ta jedna zatoka będzie oznaczona 1RLCx. Naczynia opisywane są kolejno, w kierunku przeciwnym do obrotu wskazówek zegara (ryc. 27).

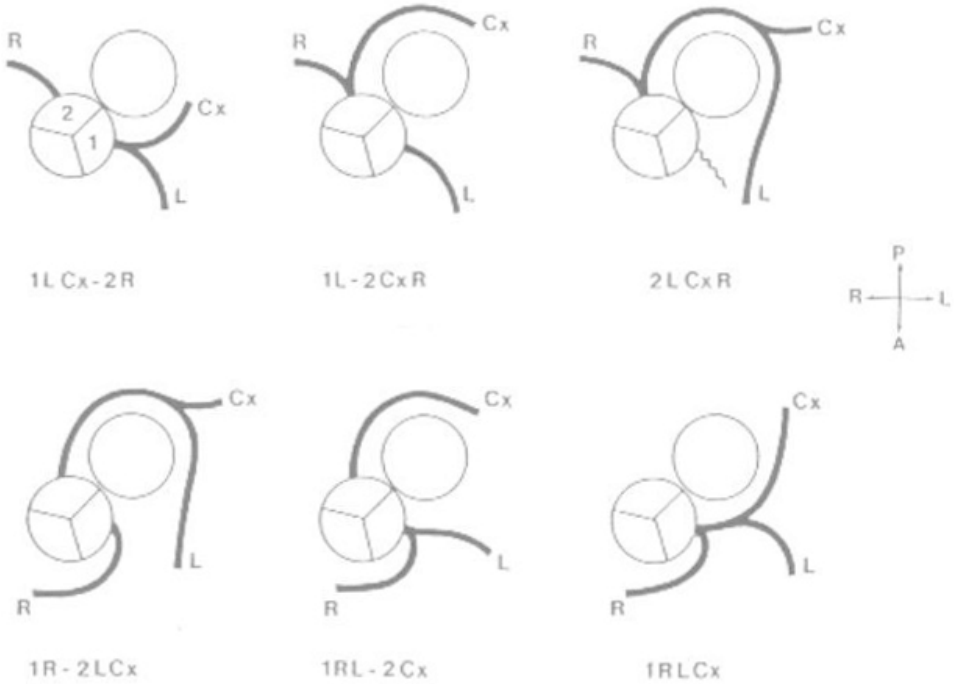

Ryc. 27. Podział anomalii naczyń wieńcowych zaproponowany przez Quaegebeura (40)
R – prawa tętnica wieńcowa; L – gałąź zstępująca przednia lewej tętnicy wieńcowej; Cx – gałąź okalająca lewej tętnicy wieńcowej; 1 – zatoka nr 1; 2 – zatoka nr 2.

Anomalie nie mieszczące się w tej klasyfikacji oznacza się w sposób opisowy, jak np.: śródścienny przebieg naczynia wieńcowego. W układzie prawidłowym – tętnica okalająca i tętnica zstępująca przednia odchodzą od lewego ujścia wieńcowego. Tętnica okalająca odchodzi zwykle w odległości kilku milimetrów od ujścia, czyli pień lewej tętnicy wieńcowej jest względnie długi. Umożliwia to w większości przypadków przeszczepienie lewej tętnicy wieńcowej do tętnicy płucnej po wycięciu w niej otworu lub jej nacięciu. Jest to sytuacja korzystna, gdyż przeszczepienie naczynia wieńcowego, wiążące się zawsze ze zmianą kąta ustawienia ujścia, jest łatwiejsze w tym przypadku. Odstęp pomiędzy ujściem naczynia a odejściem tętnicy okalającej pozwala bowiem na obrót naczynia bez jego zagięcia, które może upośledzać przepływ krwi.

W sytuacji odejścia tętnicy okalającej od prawej tętnicy wieńcowej – odejście to następuje zwykle blisko ujścia. Przeszczepienie tego naczynia obarczone

jest wówczas większym ryzykiem zagięcia, a więc możliwością upośledzenia przepływu. Dla uniknięcia powstania takiego zagięcia należy zastosować metodę przedstawioną na rycinie 28.

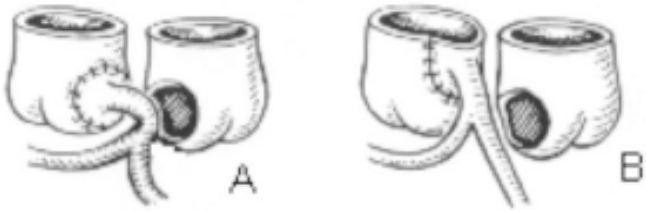

Ryc. 28. Sposób przeszczepiania prawej tętnicy wieńcowej w przypadku odejścia od niej gałęzi okalającej lewej tętnicy wieńcowej
a) sposób nieprawidłowy powodujący zagięcie naczynia
b) sposób prawidłowy

Stosowanie techniki nacinania tętnicy płucnej w kształcie zaokrągloniej litery L (ryc. 29), pozwala na zmniejszenie kąta odchylenia przeszczepionego naczynia wieńcowego.

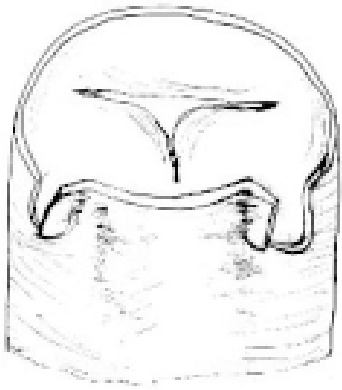

Ryc. 29. Metoda nacinania tętnicy płucnej w kształcie zaokrąglonej litery „L"

Różne anomalie naczyń wieńcowych w poszczególnych przypadkach zmuszają do stosowania odmiennych technik ich przeszczepiania. W sytuacji, gdy gałąź stożka prawej komory (niewielka tętniczka unaczyniająca okolicę stożka) odchodzi od lewej lub prawej tętnicy wieńcowej, wspólnie z odejściem od niej tętnicy okalającej, należy odciąć gałąź stożka, celem zapobieżenia naciągania i zaginania się naczynia wieńcowego (ryc. 30).

Ryc. 30. Układ przebiegu naczyń wieńcowych zmuszający do odcięcia gałęzi stożka drogi wypływu prawej komory.

Przy wszystkich bliskich ujścia rozgałęzieniach naczyń wieńcowych, należy wypreparować je na nieco dłuższym odcinku, aby mogły w łagodny sposób zaginać się, nie powodując załamania, skręcania i naciągania i w ten sposób nie upośledzać przepływu krwi.

W większości przypadków należy wykonać manewr LeCompte'a, polegający na przełożeniu aorty pod rozwidleniem tętnicy płucnej, co obrazuje rycina 31.

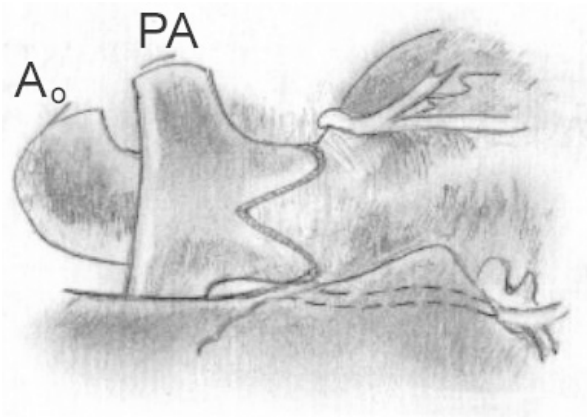

Ryc. 31. Ustawienie aorty i tętnicy płucnej po ich przyszyciu do właściwych ujść komorowych, po zastosowaniu manewru LeCompte'a.
Ao – aorta
PA – tętnica płucna

W przypadku długiego, śródściennego przebiegu naczynia wieńcowego, można zastosować modyfikację J. Molla przeszczepiania naczynia wieńcowego (ryc. 32).

Modyfikacja ta polega na odcięciu naczynia w końcowym odcinku jego śródściennego przebiegu, z pozostawieniem odcinka przebiegającego za spoidłem. Postępując w powyższy sposób zabezpiecza się przed możliwością zagięcia przebiegającego śródściennie naczynia i skręcenia jego długiego odcinka. Poza tym zachowując ścianę aorty poza spoidłem, gdzie to naczynie przebiega śródściennie, zabezpiecza się przed możliwością uszkodzenia zastawki aorty, zapewniając możliwość jej wzrostu. Odcinając w ten sposób śródścienne naczynie pozbywamy się odcinka bliskiego ujścia, które najczęściej w tak przebiegającym naczyniu jest przewężone. Wyciąć należy także część ściany wewnętrznej aorty, ponad tętnicą wieńcową (ryc. 32), umożliwiając swobodny napływ krwi do tej tętnicy wieńcowej.

Metoda J. Molla zespalania tętnicy płucnej ma za zadanie zabezpieczenie

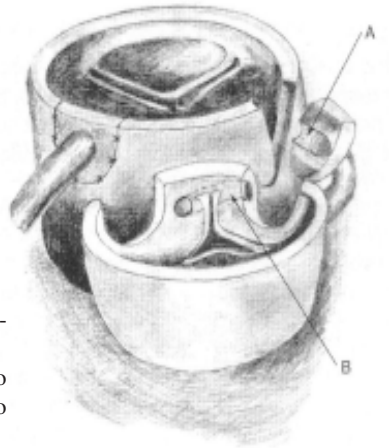

Ryc. 32. Schemat metody J. Molla przeszczepiania śródściennie przebiegającego naczynia wieńcowego.
a – miejsce wycięcia wewnętrznej ściany naczynia wieńcowego
b – pozostawiony odcinek śródściennie przebiegającego naczynia.

przed najczęstszym, opisywanym przez wielu autorów, powikłaniem pooperacyjnym – to jest zwężeniem w miejscu zespolenia tętnicy płucnej (26, 45, 46, 55, 56, 57). Metodę tę przedstawiono na rycinie 33 a, porównując ją z metodą najbardziej do niej zbliżoną, opracowaną w 1983 roku przez Pacifico (47) (ryc. 33 b).

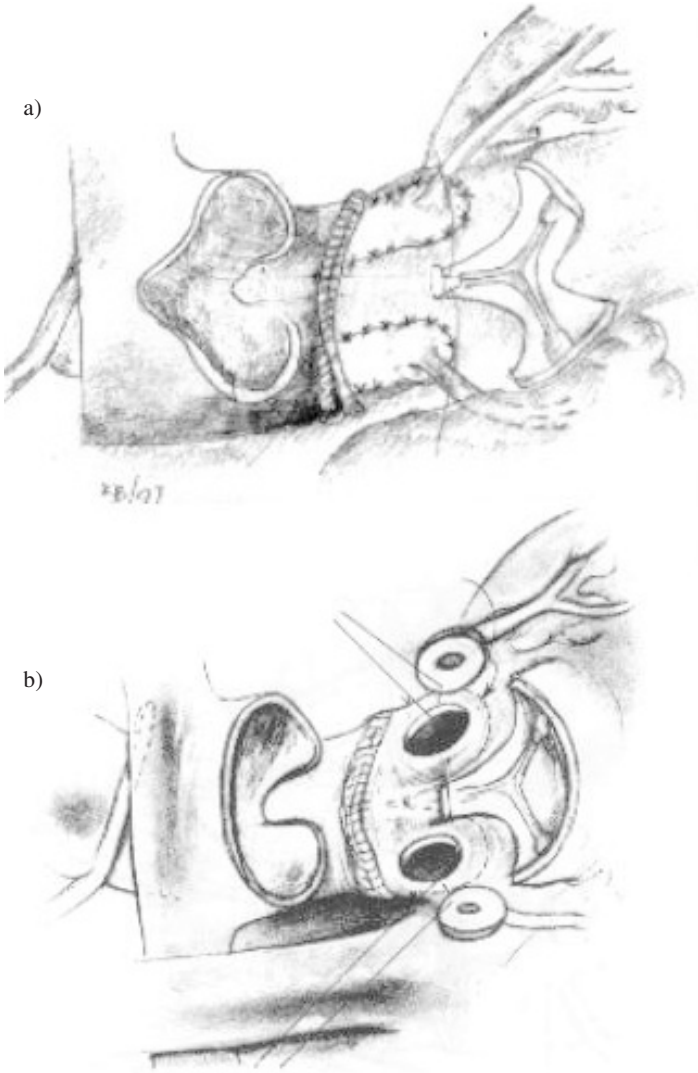

Ryc. 33. Porównanie metody własnej zespalania tętnicy płucnej z metodą zaproponowaną przez Pacifico
a) metoda J. Molla
b) metoda Pacifico (47)

Zaznaczyć należy, że metoda Pacifico mogła być stosowana tylko wtedy, gdy średnica tętnicy płucnej była znacznie większa od średnicy aorty. Ma to miejsce zwykle w przypadku współistniejącego ubytku w przegrodzie komór. Z metody tej w następnych latach zrezygnowano, ze względu na występujące powikłania, tj. ucisk tętnicy płucnej na naczynia wieńcowe oraz zwężenie nadzastawkowe tętnicy płucnej. Opracowana prawie równocześnie przez Idrissa (27) oraz przez Planche'a (45), metoda wszczepiania dużej, pojedynczej łaty z własnego osierdzia dziecka, uzupełniającej miejsca po wyciętych naczyniach wieńcowych, stała się metodą podstawową i stosowaną przez większość chirurgów (ryc. 34).

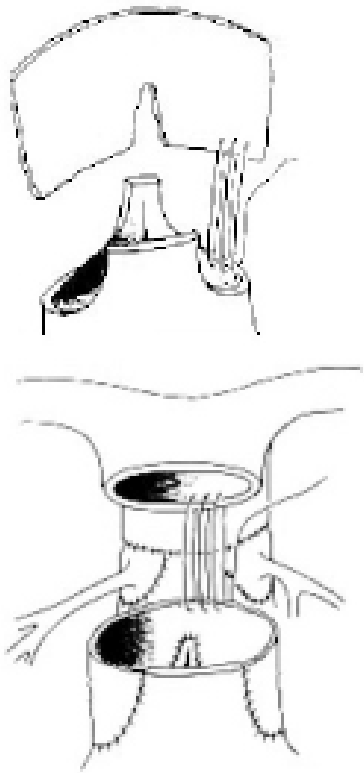

Ryc. 34. Schemat rekonstruowania miejsc po wyciętych naczyniach wieńcowych wg Planche'a (45)
Opis w tekssście

Daje ona jednak stosunkowo duży odsetek zwężeń tętnicy płucnej. Opracowana przez J. Molla metoda polega na głębokim wypreparowywaniu tętnic płucnych do wnęki płuca (ryc. 33 a), wymodelowaniu dystalnej części pnia tętnicy płucnej oraz proksymalnego odcinka aorty tak, aby jak najbardziej wydłużyć linię szycia tych naczyń. Nie stosuje się żadnego obcego materiału, ani nawet własnego osierdzia dziecka a jedynie zespala bezpośrednio naczynia, co umożliwia wzrost ich miejsca szycia. Należy zaznaczyć, że metoda ta jest trudniejsza technicznie i mniej bezpieczna od metody z użyciem łaty przy mniejszym doświadczeniu chirurgicznym.

Należy zwrócić uwagę na położenie dużych naczyń względem siebie. Zaznaczyć należy, że ustawienie dużych naczyń inne niż w linii strzałkowej (jedno pod drugim z perspektywy chirurga), komplikuje przeprowadzenie operacji korekcji anatomicznej, gdyż powoduje, po przeszczepieniu dużych naczyń, przesunięcie w bok gałęzi płucnych – względem aorty.

Im bardziej duże naczynia ustawione są w linii czołowej (bok do boku z perspektywy chirurga), tym bardziej uciskana jest tętnica płucna. Ocena ustawienia tych naczyń jest ważna ze względu na możliwość wystąpienia ewentualnych powikłań pooperacyjnych (zwężenie tętnicy płucnej).

W zależności od położenia dużych naczyń względem siebie można je podzielić na 6 grup.

Jako pierwszą grupę przyjmuje się ustawienie naczyń bok do boku, natomiast każda następna grupa różni się od poprzedniej zmianą kąta położenia naczyń o 30°, w kierunku przeciwnym do obrotu wskazówek zegara (ryc. 35).

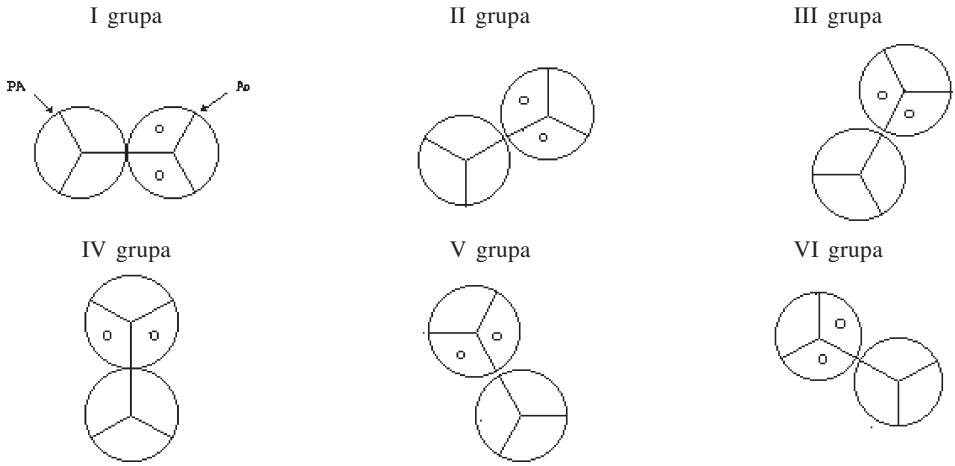

Ryc. 35 Wzajemne ustawienie dużych naczyń względem siebie (widok z góry)
I grupa – ustawienie naczyń bok do boku; II grupa – ustawienie naczyń – tętnica płucna przesunięta o 60° od linii strzałkowej ku przodowi i w lewo; III grupa – ustawienie naczyń – tętnica płucna przesunięta o 30° od linii strzałkowej w lewo; IV grupa – ustawienie naczyń jedno za drugim; V grupa – tętnica płucna przesunięta o 30° od linii pionowej w prawo; VI grupa – tętnica płucna przesunięta o 60° od linii pionowej w prawo

Piśmiennictwo:

1. Baillie M. *The morbid anatomy of some of the most important parts of the human body,* Johnson and Nicol, London, 1797.
2. Akiba T., Neirotti R., Becker A. *Is there an anatomic basis for subvalvular right ventricular outflow tract obstruction after an arterial switch repair for complete transposition?,* J. Thorac. Cardiovasc. Surg. 1993, 105,142.
3. Borow K. M., Arensman F. W., Webb C., Radley-Smith R., Yacoub M. H. *Assessment of left ventricular contractile state after anatomic correction of transposition of the great arteries,* Circulation 1984, 69,106.
4. Bush A., Busst C. M., Knight W. B., Carvalho J. S., Rigby M. L., Shinebourne E. A. *Preoperative measurement of pulmonary vascular resistance in complete transposition of the great arteries,* Br. Heart J. 1990, 63,300.
5. Naeye R. L. *Transposition of the great arteries and prenatal growth,* Arch. Path. 1966, 82,412.

6. Moll J. J., Moll J. A., Sysa A. *Korekcja anatomiczna metodą Jatene'a u 100 kolejnych dzieci z przełożeniem wielkich pni tętniczych,* Kardiologia Polska 1995, 43,397.
7. Rashkind W. J., Miller W. *Creation of an atrial septal defect without thoracotomy, a palliative approach to complete transposition of the great arteries,* JAMA 1966, 196,991.
8. Vouhe P., Tamisier D., Leca F., Ouaknine R., Vernant F., Neveux J. Y. *Transposition of the great arteries, ventricular septal defect, and pulmonary outflow tract obstruction,* J. Thorac. Cardiovasc. Surg. 1992, 103,428.
9. Pigott J. D., Chin A. J., Weinberg P. M., Wagner H. R., Norwood W. I. *Transposition of the great arteries with aortic arch obstruction,* J. Thorac. Cardiovasc. Surg. 1987, 94,82.
10. Layton W. M., Manasek F. *Cardiac looping of early iv/iv mouse embryo*, [w:] Van Praagh R., Takao A. *Etiology and morphogenesis of congenital heart disease* Mount Kisco, Futura, New York, 1980.
11. Van Praagh R. *Transposition of the great arteries: history, pathologic anatomy, embryology, etiology, and surgical considerations*, [w:] *Cardiac surgery: state of the art. Reviews*, Hanley&Belfus Philadelphia, 1991.
12. Campbell M. *Incidence of cardiac malformations at birth and later, and neonatal mortality,* Br. Heart J. 1973, 35,189.
13. Gutgesell H. P., Garson A., McNamara D. G. *Prognosis for the newborn with transposition of the great arteries*, Am. J. Cardiol. 1979, 44,96.
14. Liebman J., Cullum L., Belloc N. *Natural history of transposition of the great arteries: anatomy and birth and death characteristics*, Circulation 1969, 40,237.
15. Park S. C., Zuberbuhler J. R., Neches W. H., Lenox L. L., Invernizzi G. *The Senning operation for transposition of the great arteries*, J. Thorac. Cardiovasc. Surg. 1978, 75,305.
16. Yacoub M. H., Radley-Smith R., Mac Laurin R. *Two stage operation for anatomical correction of transposition of the great arteries with intact ventricular septum,* Lancet 1977, 1,1275.
17. Senning A. *Surgical correction of transposition of the great vessels*, Surgery 1959, 45,966.
18. Mustard W. T. *Successful two-stage correction of transposition of the great arteries,* Surgery 1964, 55,39.
19. Jatene A. D., Fontes V. F., Paulista P. P., Souza L. C., Neger F., Galantier M., Sousa J. E. *Successful anatomic correction of transposition of the great vessels: A preliminary report,* Arg. Bras. Cardiol. 1975, 28,461.
20. Rastelli G. C. *A new approach to „anatomic" repair of transposition of the great arteries,* Mayo Clinic Proc. 1969, 44,1.
21. Stansel H. C. *A new operation for d-loop transposition of the great vessels,* Ann. Thorac. Surg. 1975, 19,565.
22. Blalock A., Hanlon C. R. *The surgical treatment of complete transposition of the aorta and pulmonary artery,* Surg. Gynecol. Obstet 1950, 90,1.
23. Lillehei C. W., Varco R. L. *Certain physiologic, pathologic and surgical features of complete transposition of the great arteries,* Surgery 1953, 34,376.
24. Albert H. M. *Surgical correction of transposition of the great vessels*, Sur. Forum 1954, 5,74.
25. Habbal E. M., Somerville J. *Size of the normal aortic root in normal subjects and in those with left ventricular outflow obstruction*, Am. J. Cardiol. 1989, 63,322.
26. Hourihan M., Colan S. D., Wernovski G., Maheswari U., Mayer J. E., Sanders S. P., *Growth of the anastomosis, annulus, and root after the arterial switch procedure performed in infancy,* Circulation 1993, 88,615.
27. Idriss F. S., Ilbawi M. N., deLeon S. Y., Duffy C. E., Muster A. J., Berry T. E., Paul M. H. *Arterial switch in simple and complex transposition of the great arteries,* J. Thorac. Cardiovasc. Surg. 1988, 95,29.
28. Jatene A. D., Fontes V. F., Souza L. C., Paulista P. P., Neto C. A. Sousa J. E. *Anatomic correction of transposition of the great arteries,* J. Thorac. Cardiovasc. Surg. 1982, 83,20.

29. Nakazawa M., Oyama K., Imai Y., Nojima K., Aotsuka H., Satomi G., Kurosawa H., Takao A. *Criteria for two-staged arterial switch operation for simple transposition of great arteries*, Circulation 1988, 78,171.
30. Lupinetti F. M., Bove E. L., Minich L. L., Snider A. R., Callow L. B., Meliones J. N., Crowley D. C., Beekman R. H., Serwer G., Dick M., Vermilion R., Rosenthal A. *Intermediate-term survival and functional results after repair for transposition of the great arteries,* J. Thorac. Cardiovasc. Surg. 1992, 103,421.
31. Jenkins K. J., Hanley F. L., Colan S. D., Mayer J. R., Castañeda A. R., Wernovsky G. *Function of the anatomic pulmonary valve in the systemic circulation,* Circulation 1991, 84(suppl III),179.
32. Norwood W. I., Dobell A. R., Freed M. D., Kirklin J. W., Blackstone E. H., *The Congenital Heart Surgeons Society: Intermediate results of the arterial switch repair: a 20-institution study,* J. Thorac. Cardiovasc. Surg. 1988, 96,854.
33. Gittenberger-de Groot A. C., Sauer U., Oppenheimer-Dekker A., Quaegebeur J. *Coronary arterial anatomy in transposition of the great arteries: A morphologic study,* Pediatr. Cardiol. 1983, 4(suppl 1),15.
34. Sim E. K., Van Son J. A., Edwards W. D., Julsrud P. R., Puga F. J. *Coronary artery anatomy in complete transposition of the great arteries,* Ann. Thorac. Surg. 1994, 57,890.
35. Smith A., Arnold R., Wolkinson J. L., Mamilton D. I., McKay R., Anderson R. H. *An anatomical study of the patterns of the coronary arteries and sinus nodal artery in complete transposition,* Int. J. Cardiol. 1986, 12,295.
36. Yacoub M. H., Radley-Smith R. *Anatomy of the coronary arteries in transposition of the great arteries and methods for their transfer in anatomical correction,* Thorax. 1978, 33,418.
37. Rowlatt V. F. *Coronary artery distribution in complete transposition,* JAMA 1961, 179,269.
38. Arensman F. W., Sievers H. H., Lange R., Radley-Smith R., Bernhard A., Heintzen P., Yacoub M. H. *Assessement of coronary and aortic anastomoses after anatomic correction of transposition of the great arteries,* J. Thorac. Cardiovasc. Surg. 1985, 90,597.
39. Yacoub M. H. *Anatomy of the coronary arteries in transposition of the great arteries,* Thorax. 1973, 33,418.
40. Kirklin J. W., Barratt-Boyes B. G. *Cardiac Surgery,* Churchill Livingstone, 1993.
41. Day R. W., Laks H., Drinkwater D. C. *The influence of coronary anatomy on the arterial switch operation in neonate,* J. Thorac. Cardiovasc. Surg. 1992, 104,706.
42. Mee R. B. B. *Results of the arterial switch procedure for complete transposition with intact ventricular septum,* Cardiol. Young 1991, 1,97.
43. Yacoub M. H., Bernhard A., Lange P. *Clinical and hemodynamic results of the two-stage anatomic correction of simple transposition of the great arteries,* Circulation 1980, 62(suppl I),190.
44. Castañeda A. R., Jonas R. A. Mayer J. E., Hanley F. L. *Cardiac surgery of the neonate and infant,* W.B. Saunders Philadelphia, 1994.
45. Planche C., Bruniaux J., Lacour-Gayet F. *Switch operation for transposition of the great arteries in neonates: a study of 120 patiens,* J. Thorac. Cardiovasc. Surg. 1988, 96, 354.
46. Yamaguchi M., Hosokawa Y., Imai Y., Kurosawa H., Yasui H., Yagihara T., Okomoto F., Wakaki N. *Early and midterm results of the arterial switch operation for transposition of the great arteries in Japan,* J. Thorac. Cardiovasc. Surg. 1990, 100,261.
47. Pacifico A. D., Stewart R. W., Bargeron L. M. *Repair of transposition of the great arteries with ventricular septal defect by an arterial switch operation,* Circulation 1983, 68,49.
48. Brown W. J., Mee R. B. B. *Early results for anatomic correction of transposition of the great arteries and for double-outlet right ventricle with subpulmonary ventricular septal defect,* J. Thorac. Cardiovasc. Sug. 1988, 95,230.
49. Vouhe P. R., Haydar A., Ouaknine R., Albanese S. B., Mauriat P., Pouard P., Tamiesier D., Leca F. *Arterial switch operation: a new technique of coronary transfer,* Eur. J. Cardio-thorac. Surg. 1994, 8,74.

50. Norwood W. I., Malec E. J., Jacobs M. L., Murphy J. D. *Transposition of the great arteries with a single coronary artery,* Surg. Childh. Intern. III 1995, 3,149.
51. Day R. W. *Unusual coronary patterns and arterial switch outcome,* Ann. Thorac. Surg. 1994, 57,283.
52. Mayer J. E. Jr., Sanders S. P., Jonas R. A., Castañeda A. R., Vernovsky G. *Coronary artery pattern and outcome of arterial switch operation for transposition of the great arteries,* Circulation 1990, 82,139.
53. Assou T., Karl T. R., Pawade A., Mee. R. B. B. *Arterial switch: translocation of the intramural coronary artery*, Ann. Thorac. Surg. 1994, 57,461.
54. Murthy K. S., Cherian K. M. *A new technique of arterial switch operation with in situ coronary rellocation for transposition of the great arteries*, J. Thorac. Cardiovasc. Surg. 1996, 112,27.
55. Quaegebeur J. M., Rohmer J., Ottenkamp J., Buis T., Kirklin J. W., Blacstone., Brom A. G. *The arterial switch operation. An eight-year experience,* J. Thorac. Cardiovasc. Surg. 1986, 92,361.
56. Serraf A., Lacour-Gayet F., Bruniaux J., Touchot A., Losay J., Comas J., Sousa M., Planche C. *Anatomic correction of transposition of the great arteries in neonates,* J. Am. Coll. Cardiol. 1993, 22,193.
57. Wernovsky G., Jonas R. A., Colan S. D., Sanders S. P., Wessel D. L., Castañeda A. R., Mayer J. E. *Results of the arterial switch operation in patients with transposition of the great arteries and abnormalities of the mitral valve or left ventricular outflow tract,* JACC 1990, 16,1446.