Zespół Fallota

Bohdan Maruszewski, Andrzej Kansy, Piotr Burczyński

12.1. Wstęp i rys historyczny

Klasyczna definicja tetralogii Fallota pochodzi z 1888 roku a jej autor opisuje wrodzoną wadę serca, a właściwie szerokie spektrum anatomiczne, zawierające cztery składowe: ubytek przegrody międzykomorowej, aortę „jeździec" uchodzącą sponad tego ubytku i zaopatrywaną w krew przez obie komory serca, zwężenie drogi odpływu i przerost prawej komory serca (1).

Tak opisany „zespół czworaczy" dzielony był następnie na podtypy, jak na przykład: „trylogia Fallota" – bez stenozy płucnej, czy „pentalogia Fallota" – z towarzyszącym ubytkiem w przegrodzie międzyprzedsionkowej (2, 3, 4).

Zarówno Van Praagh w Stanach Zjednoczonych, jak też Anderson i Becker w Europie, zgodzili się, że najistotniejszą cechą anatomiczną tetralogii Fallota jest przemieszczenie części odpływowej przegrody międzykomorowej dogłowowo i do przodu (*parietal band* wg Van Praagha). Powoduje to niedorozwój stożka podpłucnego, różnego stopnia zwężenie drogi wypływu prawej komory serca oraz duży, nierestrykcyjny ubytek w przegrodzie międzykomorowej (*malalignment*) z aortą uchodzącą znad ubytku w różnego stopnia dextropozycji (5, 6, 7, 8).

Van Praagh używając określenia „monologia" (1970 r.) skłania się raczej do opisywania tetralogii z podkreśleniem dominującej roli niedorozwoju stożka płucnego (8). Przemieszczenie przegrody stożka powoduje, że wychodzi ona z miejsca pomiędzy odnogami beleczki przegrodowo-brzeżnej (*trabecula septomarginalis*) i tworzy zwężenie podzastawkowe drogi wypływu prawej komory, które wraz z przerostem obu odnóg i wolnej ściany prawej komory, decyduje o utrudnieniu w napływie krwi do krążenia płucnego (ryc.1). Towarzyszy temu często obecność nieprawidłowych, przerosłych belek w świetle prawej komory oraz przerost i zwłóknienie wsierdzia (7, 8).

Tetralogia Fallota stanowi 10% wszystkich wrodzonych wad serca oraz 75% wad siniczych u dzieci powyżej 2 roku życia (9, 10).

Pierwszym, który opisał cechy anatomiczne tetralogii Fallota, był Nicolaus Steno w 1673 roku (10). W 1888 roku Etienne Fallot podał pierwszy anatomiczny i kliniczny opis tej siniczej wady serca (*maladie bleue*), którą nazwano odtąd jego

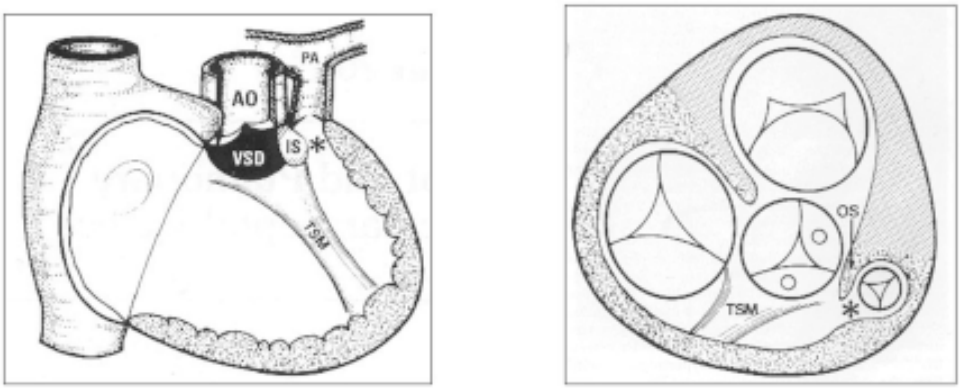

Ryc. 1. „Monologia" Fallota. Niedorozwój i przemieszczenie przegrody stożka
Ao – aorta, IS – przegroda stożka (*infundibular septum*), PA – tętnica płucna, TSM – beleczka przegrodowo-brzeżna (*trabecula septo-marginalis*), VSD – ubytek międzykomorowy, OS – część odpływowa przegrody międzykomorowej (*outlet septum*), * – droga odpływu prawej komory

imieniem (1). Pierwszy polski opis wady o morfologii opisanej przez Fallota, z doskonałym opisem klinicznym i anatomopatologicznym, należy do Oskara Widmana i pochodzi z 1881 roku.

Na przełomie lat 30. Hellen Taussig zaobserwowała, że przetrwały przewód tętniczy, współistniejący z tetralogią Fallota, zabezpiecza dziecko przed sinicą i napadami anoksemicznymi (12). Doprowadziło to do zainspirowania Alfreda Blalocka i wprowadzenia przez niego w 1944 roku zespoleń systemowo-płucnych, jako klasycznej, paliatywnej metody leczenia w wadach siniczych ze zmniejszonym przepływem płucnym (5, 13, 14, 15). Klasyczne zespolenie Blalock-Taussig, polegające na wszyciu końca tętnicy podobojczykowej do boku tętnicy płucnej, zostało stopniowo wyparte przez modyfikację, w postaci interpozycji protez naczyniowych, głównie z politetrafluoroetylenu (PTFE – Gore-Tex™) (16). Zespolenie lewej tętnicy płucnej z aortą zstępującą „bok do boku", opisane przez Pottsa w 1946 roku, zostało z czasem zarzucone ze względu na dużą ilość powikłań (5, 17). Podobnie, zespolenie „bok do boku" pomiędzy aortą wstępującą i prawą tętnicą płucną, wprowadzone przez Waterstona w 1962 roku, należy już dziś do metod historycznych (18). Zamknięta *infundibulectomia* wg Brocka i Campbella wiązała się ze zbyt wysoką śmiertelnością (19). Niektóre ośrodki preferują różne rodzaje zespoleń centralnych uważając, że powodują one bardziej symetryczny rozwój tętnic płucnych (20, 8). Jednakże większość autorów uważa zmodyfikowane zespolenie Blalock-Taussig, z użyciem wstawki z Gore-Texu™ za technikę paliatywną z wyboru (5, 16, 20, 8, 21, 22).

Lillehei i Varco na Uniwersytecie Minnesota w USA, 31 sierpnia 1954 roku dokonali pierwszej udanej korekcji tetralogii Fallota u 11-letniej dziewczynki, z użyciem skrzyżowanego krążenia (3). Pierwszą korekcję z użyciem oksygenatora przeprowadzono w Mayo Clinic w 1955 roku (23). W 1959 roku John Kirklin wprowadził łatę przezpierścieniową (24).

W Polsce jedno z pierwszych doniesień na temat korekcji chirurgicznej tetralogii Fallota pochodzi z 1964 roku, z zespołu profesora Jana Molla (25).

Rastelli w 1965 roku zastosował protezę naczyniową dla połączenia prawej komory serca z tętnicami płucnymi w przypadku atrezji zastawki płucnej (26). Dla uniknięcia niedomykalności płucnej, w analogicznej sytuacji D. Ross, w 1966 roku, po raz pierwszy zastosował homograft aortalny (27). Wprowadzenie przez Barratt-Boyesa techniki głębokiej hipotermii z zatrzymaniem krążenia, spowodowało obniżenie wieku korekcji do okresu niemowlęcego oraz poprawę wyników (28, 29, 30, 31).

Zastosowanie przez Edmundsa (1976) korekcji przezprzedsionkowej spowodowało dalszą poprawę wyników wczesnych i odległych (20, 32, 33).

W celu ograniczenia niedomykalności zastawki tętnicy płucnej, w 1967 roku Marchand wprowadził nową technikę, polegającą na zastosowaniu jedno, lub dwupłatkowej łaty homogennej, w celu poszerzenia hipoplastycznego pierścienia płucnego (34). W ostatnich latach ukazały się doniesienia na temat zadowalających wyników po korekcji tetralogii Fallota w wieku noworodkowym (35).

12.2. Anatomia

Ważną cechą tetralogii Fallota jest duża zmienność i różnorodność postaci anatomicznych tej wady (1, 5, 6, 8, 36, 37). Ubytek w przegrodzie międzykomorowej (VSD) w 80% jest dużym, nierestrykcyjnym ubytkiem okołobłoniastym, odpływowym. Może on zajmować znaczną część przegrody i być ubytkiem napływowo-odpływowym. W rzadszych przypadkach, stożek podpłucny (*conus septum,* vs. *infundibular septum*) jest nieobecny i wówczas VSD ma położenie podpłucne (20, 38, 39). Z chirurgicznego punktu widzenia, najistotniejsze znaczenie ma charakter i stopień zwężenia podpłucnego, inaczej zwanego zwężeniem stożka (*infundibular stenosis*) lub zwężeniem drogi odpływu prawej komory (*right ventricular outflow tract obstruction* – RVOTO). Bardzo ważny jest rozwój tak zwanego „pierścienia zastawki płucnej", który nie istnieje w formie struktury włóknistej ale potocznie jest tak nazywany (6, 8).

12.2.1. Zastawka płucna

Zastawka płucna wykazuje cechy zwężenia u ok. 75% pacjentów. U ponad 60% jest ona dwupłatkowa. Płatki są zwykle pogrubiałe, w 10% zwłókniałe, a spoidła zrośnięte, fibrotyczne i przyrośnięte do wolnej ściany pnia płucnego. Jeśli płatki występują jedynie w postaci włóknistych guzków, z towarzyszącą hipoplazją pierścienia i znaczną niedomykalnością płucną, mamy do czynienia z „zespołem braku zastawki płucnej" (*Absent Pulmonary Valve Syndrome*). Stanowi on odrębną grupę anatomiczną, patofizjologiczną i kliniczną i zostanie omówiony w osobnym rozdziale. Zrost płatków jest cechą dość stałą, podobnie jak ich skrócenie i deficyt wolnego brzegu. Powoduje to „wciągnięcie" ściany pnia płucnego na wysokości spoideł, nawet przy prawidłowo rozwiniętym pierście-

niu zastawkowym (ryc. 2). Może to wymagać poszerzenia pnia łatą. Czasami zastawka ma charakter tak zwanego „rybiego pyszczka", położonego ekscentrycznie i jest dysplastyczna (tak zwana zastawka jednopłatkowa). Jeśli zastawka płucna jest całkowicie zarośnięta (*membranous valve*), lub jeśli zarośnięcie drogi odpływu prawej komory występuje na jej długim odcinku, mamy do czynienia z tetralogią Fallota z atrezją płucną, która stanowi odrębną grupę anatomiczną, patofizjologiczną i kliniczną, często z towarzyszącym wieloźródłowym dopływem krwi do płuc (*major aortopulmonary collateral arteries* – MAPCA). Ta grupa będzie stanowiła przedmiot osobnego omówienia (5, 6, 20, 40, 41, 42)

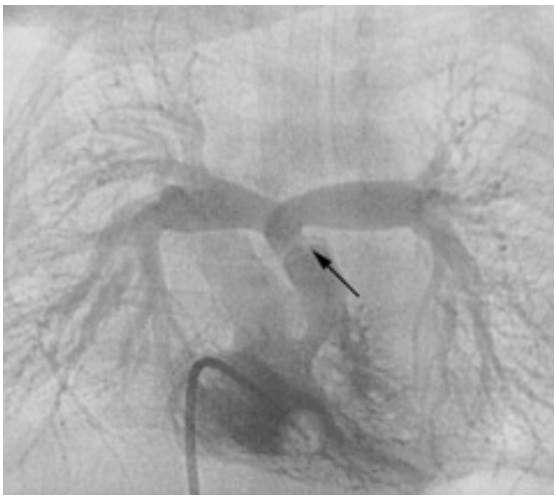

Ryc. 2. Angiokardiografia: ciasne zwężenie zastawki płucnej. Dobrze rozwinięte tętnice płucne
Strzałka określa miejsce zwężonej zastawki płucnej

12.2.2. Pierścień płucny

Jak wspomniano – nie istnieje w formie włóknistej, jest jedynie obszarem nazywanym złączem komorowo-tętniczym (6, 8, 20). Spoidła przyczepiają się do ścian pnia płucnego, natomiast podstawy płatków – do mięśnia komory lub przegrody międzykomorowej. W oparciu o normy ustalone przez Rowlatta i wsp., Pacifico i Kirklin wprowadzili pojęcie tak zwanej „najmniejszej, wystarczającej średnicy pierścienia płucnego" (43, 44, 45, 46, 47). Dla celów praktycznych zastosowali wartość „Z". Oznacza ona ilość odchyleń standardowych, o którą średnica pierścienia płucnego (pp) u danego pacjenta różni się od wartości średniej, właściwej dla tego pacjenta według tablic Rowlatta.

$$Z = \frac{\text{średnica pp} - \text{średnia wartość średnicy pp}}{1\ \text{SD* średniej średnicy pp}}$$

* SD = oddychanie standardowe

Autorzy proponują akceptowanie wartości nie mniejszej od Z = –3. Wartość mniejsza stanowi wskazanie do poszerzenia pierścienia płucnego (20, 48).

12.2.3. Pień płucny

Podobnie jak pierścień i zastawka, pień płucny jest zwykle mniejszy niż u osobników zdrowych. Jest to szczególnie wyrażone w rozległej dysplazji RVOT. Pień płucny jest w tej postaci anatomicznej znacznie niedorozwinięty, schowany z tyłu poza dominującą aortą, pozostającą zwykle w znacznej *dekstropozycji*. Skrócenie płatków zastawki i „wciągnięcie spoideł" wraz z deficytem ściany pnia płucnego, powodują tak zwane zwężenie nadzastawkowe. Występuje ono u około 50% pacjentów (6, 8, 20).

12.2.4. Tętnice płucne

Lewa tętnica płucna stanowi zwykle kontynuację pnia płucnego, podczas gdy prawa odchodzi od niego niemal pod kątem prostym. W miejscu rozgałęzienia (*bifurcatio*) także zdarzają się zwężenia, częściej po stronie lewej. Zwężenie tworzy się typowo w miejscu połączenia z więzadłem tętniczym (6, 42). Różny stopień hipoplazji jednej lub obu tętnic płucnych obserwuje się u większości pacjentów (49). Zdarzają się również zwężenia zlokalizowane, dotyczące jednej lub obu tętnic. Ich różne postacie stwierdzono u 30% niemowląt z tetralogią Fallota, częściej jednak w atrezji tętnicy płucnej (20, 26, 27, 40, 41, 42, 50, 51, 52). Rzadkim zjawiskiem jest brak kontynuacji między prawą a lewą tętnicą płucną (42, 53). Po stronie gdzie brak jest centralnego dopływu krwi do płuca, bywa on zapewniony albo przez drożny przewód tętniczy, albo przez naczynia krążenia obocznego – MAPCA (20). Wreszcie, w nielicznych przypadkach, zdarza się całkowity brak jednej tętnicy płucnej, częściej po stronie lewej (53).

Tak zwany współczynnik McGoona, opisany przez Piehler i wsp. w 1980 roku, służy do oceny tętnic płucnych. Ich średnica, mierzona w badaniu angiograficznym tuż przed rozgałęzieniem na tętnice płatowe, jest porównywana ze średnicą aorty piersiowej na poziomie przepony. Tętnice płucne są prawidłowej wielkości, jeśli współczynnik McGoona wynosi 2,0 lub więcej. O ich istotnej hipoplazji świadczy wartość poniżej 0,8 (54). Index Nakata jest to suma pól poprzecznego przekroju tętnic płucnych, również tuż przed ich podziałem, w relacji do powierzchni ciała w m^2. Wartość prawidłowa wynosi 330±30 mm^2/m^2. Hipoplazję tętnic płucnych rozpoznajemy przy wartości mniejszej lub równej 150 (55) (ryc. 3).

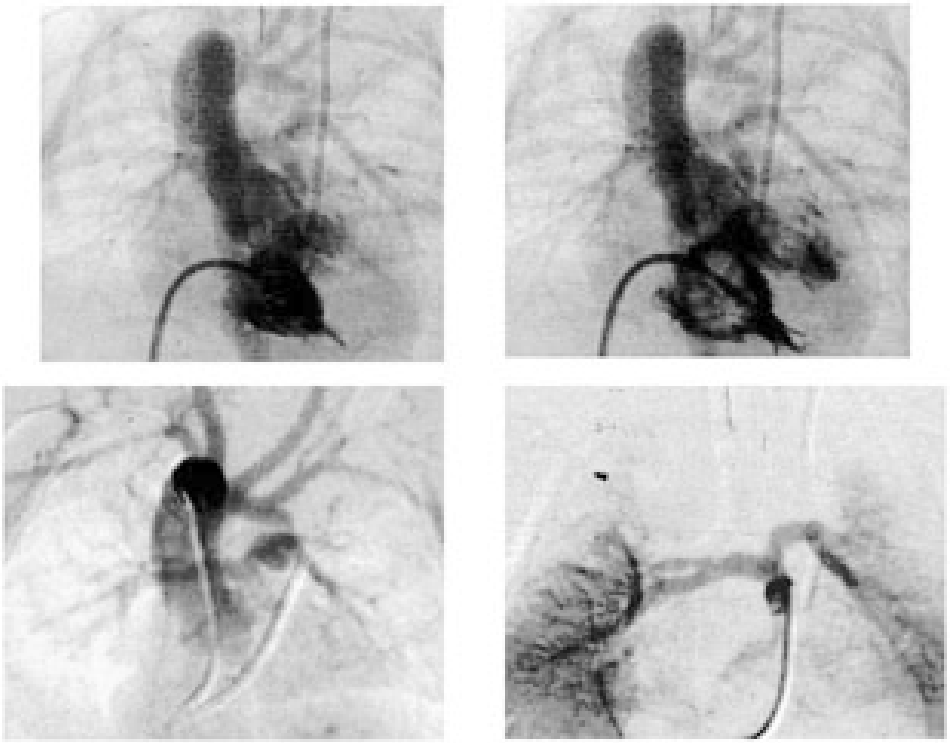

Ryc. 3. Angiokardiografia: skrajnie hipoplastyczne tętnice płucne

12.2.5. Dekstropozycja aorty

Stopień *dekstropozycji* aorty i jej rotacji zależy od niedorozwoju stożka płucnego i przemieszczenia części odpływowej przegrody międzykomorowej. Rotacja aorty powoduje, że podstawa płatka niewieńcowego zastawki aortalnej, zostaje przemieszczona nad górny brzeg VSD i oddala się od płatka mitralnego zastawki dwudzielnej. Podobnie płatek prawy przemieszcza się ponad przednio-górny brzeg VSD. Doprowadza to do przerwania ciągłości aortalno-dwudzielnej. *Dekstropozycja* powyżej 50% oraz/lub przerwanie ciągłości aortalno-dwudzielnej wystarczają, według niektórych autorów (Barratt-Boyes), do rozpoznania odejścia obu wielkich naczyń z prawej komory serca (DORV). Kirklin uważa, że dla takiej klasyfikacji wady, konieczna jest *dekstropozycja* większa niż 90% (20, 45). Większość autorów analizuje wspólnie całe spektrum anatomiczne tetralogii Fallota, włączając postacie o skrajnym stopniu *dekstropozycji* aorty (6, 20, 45).

12.2.6. Lewa komora serca

Grubość ściany lewej komory jest zwykle prawidłowa, natomiast zmienna jest jej pojemność. W skrajnych postaciach objętość późnorozkurczowa może być istotnie zmniejszona (56, 57, 58). W rzadkich przypadkach lewa komora bywa hipoplastyczna. Graham proponuje przyjąć wartość 30 ml/m^2 jako graniczną przy kwalifikacji do korekcji chirurgicznej (59).

Patomechanizm niedorozwoju lewej komory w tetralogii Fallota jest złożony i polega, z jednej strony, na zmniejszeniu powrotu krwi z płuc do lewego przedsionka i lewej komory, a z drugiej – na wyrzucie krwi z prawej do lewej komory i aorty wstępującej. Anatomicznie umożliwia to „aorta jeździec" uchodząca zponad dużego ubytku międzykomorowego (58). Funkcja skurczowa lewej komory pogarsza się stopniowo wraz z wiekiem. Odpowiedzialne jest za to przewlekłe niedotlenienie mięśnia sercowego i zachodzące w nim zmiany włókniste (56, 57, 58, 60).

12.2.7. Tętnice wieńcowe

Tętnice wieńcowe w tetralogii Fallota są zwykle poszerzone i mają kręty przebieg. Dotyczy to zwłaszcza prawej tętnicy wieńcowej i jej rozgałęzień. Zjawisko to narasta proporcjonalnie do wieku dziecka i stopnia przerostu prawej komory. Duża gałąź stożkowa odchodząca od prawej tętnicy wieńcowej często krzyżuje drogę odpływu prawej komory (20). U około 5% dzieci lewa gałąź przednia zstępująca odchodzi od prawej tętnicy wieńcowej (20, 61). Ponadto cała lewa tętnica wieńcowa może odchodzić od prawej i wówczas krzyżuje przednią ścianę drogi odpływu prawej komory. Opisano również przypadki odejścia prawej tętnicy wieńcowej od lewej oraz lewej tętnicy wieńcowej od tętnicy płucnej (20).

12.2.8. Klasyfikacja anatomiczna

Kirklin i Barratt-Boyes dokonali podziału morfologicznego tetralogii Fallota na 6 podstawowych typów, w zależności od rodzaju zwężenia drogi odpływu prawej komory (20, 45).

1. Izolowane zwężenie stożka (podzastawkowe)
   Dotyczy 26% pacjentów. Może występować w proksymalnym, środkowym lub bezpośrednio podzastawkowym odcinku stożka. W dwóch pierwszych przypadkach często powoduje wytworzenie tak zwanej „trzeciej komory" lub „komory stożka". Pierścień płucny jest prawidłowej wielkości a zastawka płucna bywa dwupłatkowa. Zwężenie ma charakter lokalny, w płaszczyźnie poprzecznej (72%) lub tubularny (16%). Pień płucny nie jest zwężony. Ten rodzaj wady stanowi wskazanie do wczesnej, jednoetapowej korekcji o niskim ryzyku, nawet w grupie noworodków i małych niemowląt (35) (ryc. 4).

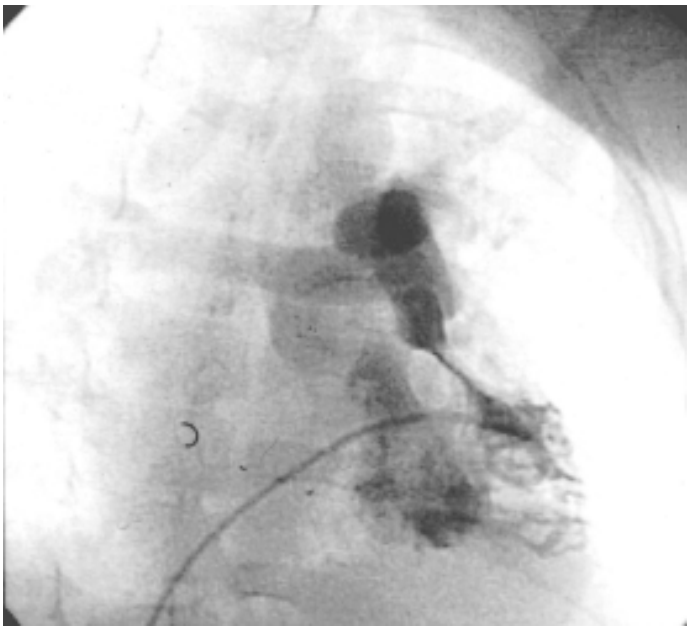

Ryc. 4. Angiokardiografia: ciasne, tubularne zwężenie podzastawkowe

2. Zwężenie stożka i zastawki płucnej
   Występuje w różnym stopniu u większości pacjentów. U 26% stożek i zastawka są zwężone, natomiast pierścień płucny jest prawidłowy. Nisko zlokalizowane zwężenie stożka jest w tym typie rzadsze niż w izolowanym zwężeniu podzastawkowym. Pień płucny może być wąski, ze zwężeniem nadzastawkowym na poziomie spoideł, ale zwężenia w miejscu rozgałęzienia pnia są bardzo rzadkie.
3. Zwężenie stożka i zastawki, z hipoplazją pierścienia płucnego
   Ten typ występuje u około 16% pacjentów. Zwężenie stożka najczęściej położone jest wysoko, tuż poniżej zastawki. Poza hipoplazją pierścienia i ciasnym zwężeniem zastawkowym, często współistnieje rozległa hipoplazja pnia a rzadziej tętnic płucnych.
4. Rozległa hipoplazja drogi odpływu prawej komory
   Stwierdzana jest często u niemowląt ze znaczną sinicą. Zastawka jest zwykle dysplastyczna, często dwupłatkowa o pogrubiałych płatkach i wąskim, hipoplastycznym pierścieniu. Pień płucny jest wąski, ze zwężeniem nadzastawkowym. U 30% dzieci współistnieją zwężenia tętnic płucnych. Noworodki i niemowlęta z tej grupy często wymagają leczenia dwuetapowego.
5. Dominujące zwężenie zastawkowe
   Jest to rzadka postać anatomiczna, z którą często współistnieje hipoplazja pierścienia i pnia płucnego. Zwężenie stożka ma zwykle charakter łagodny. Stożek bywa cienkościenny i tętniakowato poszerzony.

6. Zarośnięcie drogi odpływu prawej komory (atrezja płucna z VSD)
   Atrezja współistniejąca z tetralogią Fallota dotyczy 15–20% pacjentów. Może być zlokalizowana w okolicy podzastawkowej lub w samej zastawce (*membranous valve*). Może jej towarzyszyć całkowity brak lub skrajna hipoplazja pnia płucnego. Przewód tętniczy często pozostaje drożny i stanowi jedyne lub główne źródło dopływu krwi do tętnic płucnych. Nierzadko, towarzyszą temu brak komunikacji pomiędzy tętnicami płucnymi, ich zwężenie oraz wieloźródłowy dopływ krwi do płuc (MAPCA) (ryc. 5).

Nabyta atrezja płucna występuje w około 14% przypadków. Zwykle stanowi powikłanie skrajnych postaci anatomicznych lub jest konsekwencją uprzednio wykonanych zespoleń systemowo-płucnych. Zapobiega temu wczesna korekcja wady lub wczesne paliatywne otwarcie drogi odpływu prawej komory.

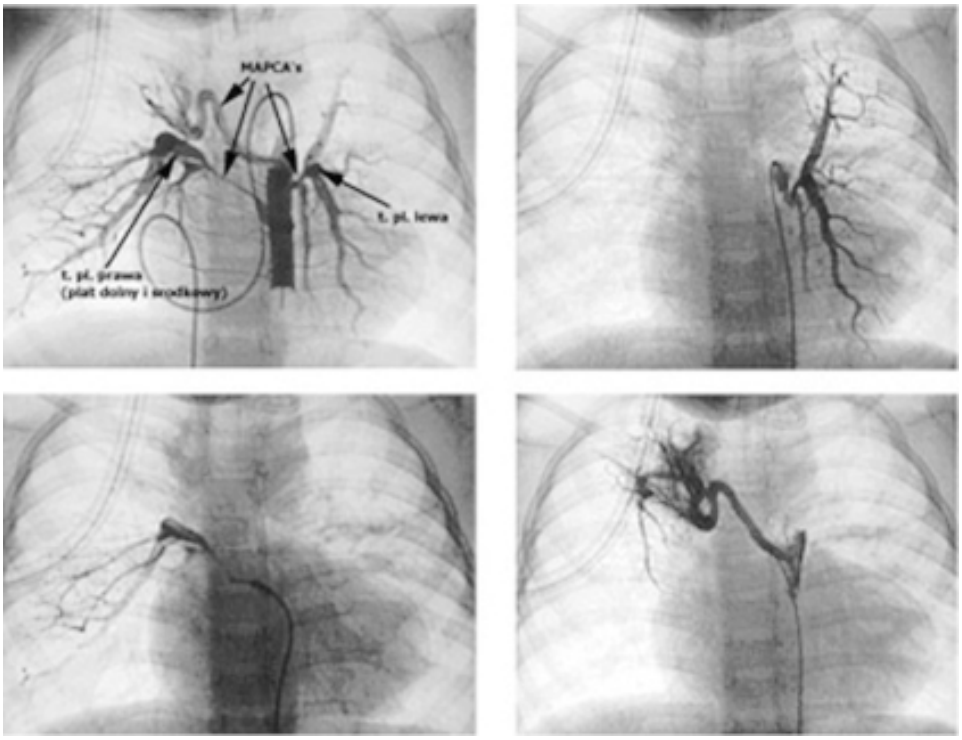

Ryc. 5. Angiografia: atrezja RVOT + VSD + MAPCA's

12.3. Wady towarzyszące

Są one relatywnie rzadkie i według Kirklina i Barratt-Boyesa zostały przedstawione w korelacji ze śmiertelnością szpitalną (tab. 1). Część wad towarzyszących np.: mnogie ubytki międzykomorowe, wspólny kanał przedsionkowo-komorowy czy przetrwały przewód tętniczy, mają istotny wpływ na obraz klinicz-

ny oraz mogą wpływać na modyfikację programu leczenia chirurgicznego, w zależności od doświadczenia poszczególnych ośrodków.

Tabela 1. Wady towarzyszące tetralogii Fallota wg Kirklina N=918 (20)

Wada	Częstość występowania %	Śmiertelność szpitalna %
Mnogie ubytki międzykomorowe	2,4	41
Całkowity kanał przedsionkowo-komorowy	2,2	35
Przewód tętniczy	4,0	22
Odejście lewej t. wieńcowej od t. płucnej	0,1	0
Okienko aortalno-płucne	0,2	0
Zwężenie podzastawkowe aorty	0,4	50
Niedomykalność aortalna	0,1	0
Nieprawidłowy spływ płucny częściowy	1,0	0
Nieprawidłowy spływ płucny całkowity	0,1	100
Unroofed coronary sinus	0,6	33
Ostra niedomykalność zastawki trójdzielnej	0,3	33
Dextrocardia	1	33
Situs inversus totalis	0,5	20
Zespół Ebsteina	0,1	0
Odejście prawej tętnicy płucnej od aorty	0,1	100

12.4. Historia naturalna

Narastanie zwężenia drogi odpływu prawej komory, a co za tym idzie – sinicy i policytemii jest zjawiskiem stałym. Coraz cięższe i częstsze napady anoksemicze prowadzą do powikłań neurologicznych i zgonów: 25% nieleczonych niemowląt ginie w pierwszym roku życia, 40% dzieci do 3 roku, 70% do 10 lat i 95% chorych do 40 roku życia (4, 20, 45). Główną przyczyną zgonów są napady anoksemiczne.

U około 25% dzieci nie obserwuje się sinicy przy urodzeniu. Pojawia się ona i nasila w miarę upływu czasu i narastania zwężenia drogi odpływu prawej komory. Rosnąca desaturacja krwi tętniczej, sinica i policytemia prowadzą do szeregu powikłań dotyczących mikrokrążenia płucnego (skrzepliny, zatory), zmniejszając i tak zredukowany przepływ płucny (5, 20, 45). Powikłania neurologiczne wynikają z przewlekłego lub ostrego niedotlenienia centralnego układu nerwowego (CUN) oraz wysokiego hematokrytu. Do rzadkich powikłań należy nadciśnienie płucne u dzieci z dużym krążeniem obocznym oraz niewydolność lewo i/lub prawokomorowa, spowodowana narastającymi zmianami wtórnymi w mięśniu sercowym, wynikającymi z jego niedotlenienia (4, 5). Taki przebieg histo-

rii naturalnej tetralogii Fallota stanowi uzasadnienie jak najwcześniejszej, radykalnej korekcji chirurgicznej tej wady, co przy obecnym rozwoju kardiochirurgii niemowlęcia i noworodka oraz intensywnej terapii, jest możliwe i bezpieczne już we wczesnym okresie niemowlęcym (32, 35).

12.5. Objawy i wskazania do leczenia

Obraz kliniczny zależy od stopnia zwężenia drogi odpływu prawej komory i zmniejszonego przepływu płucnego. Różni się on w zależności od wieku dziecka i zaawansowania zmian wtórnych, takich jak policytemia, upośledzenie rozwoju psycho-ruchowego czy późne powikłania neurologiczne. Do najbardziej typowych objawów klinicznych tetralogii Fallota należą napady anoksemiczne oraz objaw kucania.

12.5.1. Napady anoksemiczne

Występują one zwłaszcza u niemowląt między 6 miesiącem a 2 rokiem życia. W obrazie klinicznym dominuje nasilona sinica, tachypnoe oraz zaburzenia świadomości, od niepokoju, aż po głęboką utratę przytomności. Mogą wystąpić drgawki oraz trwałe uszkodzenie CUN na skutek niedotlenienia. Napad typowo występuje rano, po obudzeniu dziecka, trwa od kilku minut do wielu godzin. Może być także spowodowany wysiłkiem lub stresem. Jedna z teorii postuluje patomechanizm napadu polegający na zaciśnięciu stożka podpłucnego. Towarzyszy temu zniknięcie szmeru skurczowego, zmniejszenie przepływu płucnego, wzrost przecieku prawo-lewgo i spadek utlenowania krwi tętniczej. W następstwie dochodzi do rozszerzenia naczyń tętniczych, spadku oporu obwodowego i dalszego wzrostu przecieku prawo-lewego na poziomie VSD. Niedotlenienie tkanek i kwasica metaboliczna powodują, poprzez stymulację hemoreceptorów i ośrodka oddechowego, hiperwentylację. Istnieje również teoria, że za hiperwentylację odpowiedzialna jest niewłaściwa wrażliwość ośrodka oddechowego, co przy sztywnej restrykcji napływu krwi do płuc, daje odwrotny efekt, niż u ludzi zdrowych i pogłębia napad (5, 9, 62).

12.5.2. Objaw kucania

Objaw ten występuje u dzieci ze znaczną sinicą. U niemowląt jego odpowiednikiem jest podkurczanie i krzyżowanie kończyn dolnych. Zwiększenie oporu obwodowego, przy jednoczesnym zwiększonym powrocie krwi żylnej do prawego serca, powoduje mniejszy przeciek prawo-lewy przez VSD i zwiększenie przepływu płucnego. W efekcie utlenowanie krwi tętniczej rośnie (5, 63).

12.5.3. Podział kliniczny

Shinebourne zaproponował podział kliniczny przyjmując za główne kryterium stopień nasilenia zwężenia w drodze odpływu prawej komory w chwili urodzenia dziecka (5). W tym okresie postać anatomiczna wady jest najbardziej „czysta", bez zmian wtórnych, a z jej zaawansowania wynika zarówno nasilenie zmian hemodynamicznych jak i obraz kliniczny. Jednocześnie, każde symptomatyczne niemowlę (również noworodek) wymaga leczenia chirurgicznego według protokołu postępowania przyjętego w danym ośrodku.

1. Noworodki z ciasnym RVOTO od chwili urodzenia
   W tej grupie objawy kliniczne występują wcześnie i są nasilone. Łagodzić je może obecność przetrwałego przewodu tętniczego. Dominującym objawem jest sinica. Niskie utlenowanie krwi tętniczej powoduje tachypnoe i wyrównawczą alkalozę oddechową. Sinica narasta w czasie płaczu, karmienia i toalety noworodka. Ten obraz kliniczny odpowiada na ogół ciężkim postaciom anatomicznym z wrodzoną rozległą hipoplazją RVOT, pnia i tętnic płucnych. Zmusza on do wczesnej interwencji chirurgicznej. W większości ośrodków ta grupa noworodków i małych niemowląt kwalifikowana jest do leczenia dwuetapowego. Wczesne zespolenie systemowo-płucne poprawia przepływ płucny, zmniejsza sinicę, obniża ryzyko niedotlenienia CUN i umożliwia dalszy rozwój niemowlęcia.
2. Noworodki z umiarkowanym RVOTO od chwili urodzenia
   U większości, w chwili urodzenia nie występuje sinica ani duszność. Rozpoznanie stawiane jest na podstawie głośnego szmeru skurczowego, a pojawienie się i stopniowe narastanie sinicy zależy od narastania zwężenia podzastawkowego, a nie od stopnia *dekstropozycji* aorty. Proces ten zwykle ma miejsce między 6 a 18 miesiącem życia. Głośny szmer skurczowy pochodzący ze zwężonej drogi wypływu prawej komory może być brany, u poza tym asymptomatycznego, dobrze rozwijającego się niemowlęcia, za szmer VSD. Łagodna początkowo sinica pojawia się jako krótkotrwały epizod w czasie płaczu lub karmienia. Staje się ona widoczna kiedy ilość odtlenowanej hemoglobiny w krwi tętniczej przewyższa 5g%. Może być to niezauważalne przy zdarzającej się w tym wieku niedokrwistości. Sinica jednak narasta wraz z narastaniem zwężenia podpłucnego i rośnie prawdopodobieństwo wystąpienia napadu anoksemicznego. W tym okresie może pojawić się objaw kucania, zwłaszcza po wysiłku. Rozwój techniki chirurgicznej, krążenia pozaustrojowego oraz intensywnej opieki okołooperacyjnej powoduje, że coraz większy odsetek niemowląt z tej grupy klinicznej kwalifikowany jest do wczesnej korekcji chirurgicznej. Zapobiega to zmianom wtórnym w obrębie prawej komory serca, związanym z przewlekłym niedotlenieniem – jej włóknieniu i przerostowi wsierdzia oraz wpływa korzystnie na wczesne i odległe wyniki korekcji chirurgicznej (20, 8, 32).
3. Noworodki z łagodnym RVOTO od chwili urodzenia

Objawy kliniczne są skąpe. U niektórych niemowląt oprócz szmeru skurczowego, pomiędzy 4 a 6 tygodniem życia występują objawy typowe dla wady ze wzmożonym przepływem płucnym. Duszność, opóźnienie rozwoju fizycznego i brak sinicy sugerują rozpoznanie VSD. Wraz z narastającym przerostem prawej komory serca i zwężeniem podzastawkowym, ciśnienie w prawej komorze wzrasta, co może doprowadzić do odwrócenia przecieku i sinicy. W tej grupie znajdują się niemowlęta z tak zwaną „ewolucyjną" postacią tetralogii Fallota.

Wczesne rozpoznanie wady i szczegółowa ocena anatomiczna, pozwalają na uzyskanie dobrego wyniku wczesnej korekcji chirurgicznej, już w pierwszych trzech miesiącach życia. Podobnie jak w łagodnych postaciach anatomicznych z poprzedniej grupy, zapewnia to dobry odległy wynik leczenia chirurgicznego.

4. Tetralogia Fallota z wrodzoną atrezją drogi wypływu prawej komory serca
W skrajnych postaciach wada ta przypomina anatomicznie wspólny pień tętniczy. Charakterystyczny jest znaczny niedorozwój tętnic płucnych, wielo-źródłowy dopływ krwi do płuc – MAPCA. Obraz anatomiczny jest zmienny; zależy od anatomii wewnątrzsercowej i charakterystyki dopływu krwi do płuc. Zaawansowanej sinicy towarzyszyć mogą objawy wzmożonego przepływu płucnego i związanej z nim niewydolności krążeniowo-oddechowej. Strategia postępowania chirurgicznego zależy od anatomii wewnątrzsercowej, rozwoju tętnic płucnych oraz obecności MAPCA. W postaciach z błoniastym, zastawkowym typem atrezji płucnej (*membranous valve*), pień płucny i tętnice płucne wykazują zwykle mniejszy stopień hipoplazji. Wskazane jest wówczas jak najwcześniejsze otwarcie drogi odpływu prawej komory, czasami skojarzone z zespoleniem systemowo-płucnym, umożliwiające lepszy rozwój tętnic płucnych i stwarzające szansę na pełną korekcję w wieku późniejszym. Skojarzone, wieloetapowe leczenie chirurgiczne i zabiegi interwencyjne, polegające na zamknięciu *coilami* naczyń krążenia obocznego (MAPCA), mogą umożliwić pełną *unifokalizację* krążenia płucnego i „korekcję" wady. W wielu ośrodkach podejmowane są próby jednoetapowej wczesnej korekcji z wytwarzaniem tętnic płucnych z naczyń krążenia obocznego (MAPCA), we wczesnym okresie niemowlęcym.

5. Tetralogia Fallota z brakiem zastawki pnia płucnego (*Absent Pulmonary Valve Syndrome*)
Grupa ta stanowi osobne zagadnienie patofizjologiczne i kliniczne. Wadzie tej towarzyszą tak zwane „olbrzymie" tętnice płucne (często powyżej 3 cm średnicy u noworodka). Już w okresie płodowym powodują one ucisk na drogi oddechowe a z tego powodu niedorozwój tchawicy i głównych oskrzeli, polegający na niewykształceniu się chrząstek tchawiczych. Po urodzeniu dominują objawy ze strony górnych dróg oddechowych, takie jak: niedodma i rozedma fragmentów miąższu płucnego, duszność, okresowo narastająca niewydolność oddechowa, wymagająca oddechu zastępczego. Przed podjęciem decyzji chirurgicznej konieczne jest wykonanie pełnego badania inwazyjne-

go oraz angio-CT i/lub rezonansu magnetycznego, dla precyzyjnego zobrazowania układu naczyń i górnych dróg oddechowych (ryc. 6, 7).

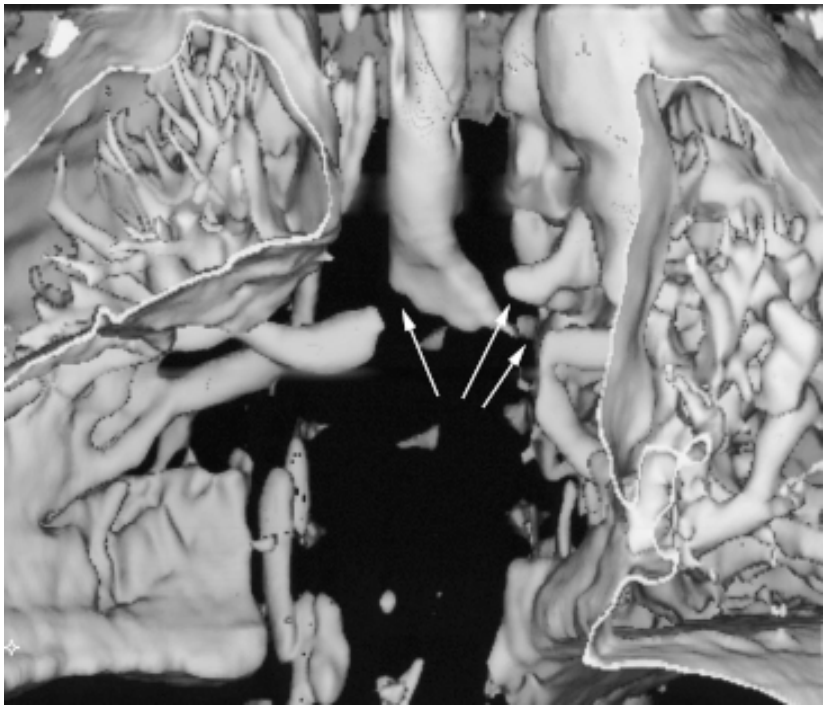

Ryc. 6. Spiralna tomografia komputerowa: *Absent Pulmonary Valve Syndrom*: uciśnięte oba oskrzela główne (strzałki)

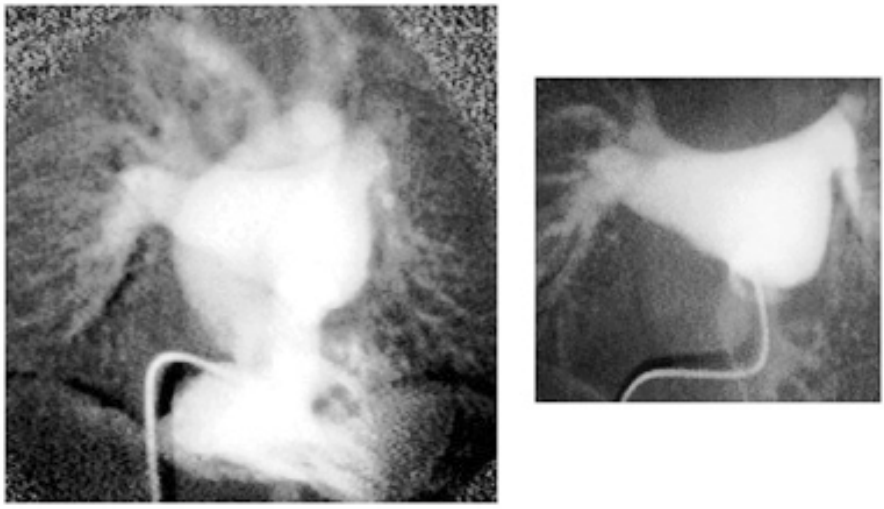

Ryc. 7. Angiokardiografia: *Absent Pulmonary Valve Syndrom*: olbrzymie tętnice płucne

Jedynym właściwym postępowaniem, w tej niezwykle trudnej grupie noworodków i małych niemowląt, jest wczesne leczenie chirurgiczne. Polega ono na korekcji wady wewnątrzsercowej, redukcji olbrzymich tętnic płucnych, likwidującej ucisk na drogi oddechowe oraz połączeniu zrekonstruowanych tętnic płucnych z prawą komorą serca za pomocą zastawkowego graftu naczyniowego (homograft, Contegra). Szczegóły techniki chirurgicznej oraz wyniki leczenia zostaną omówione w dalszej części rozdziału (patrz również roz. 22, tom II, str. 335–341).

12.5.4. Badanie przedmiotowe

Sinica centralna występuje u 75% dzieci. Skutkiem przewlekłego niedotlenienia tkankowego są zmiany zachodzące w podścielisku paznokci, powodujące wytworzenie się tak zwanych palców „pałeczkowatych", nazywanych inaczej „pałeczkami dobosza", o kształcie paznokci przypominającym szkiełka zegarkowe. Szmer skurczowy wyrzutowy może, choć nie musi być obecny, z maksimum w 2. i 3. przestrzeni międzyżebrowej po lewej stronie mostka. Bywa on niesłyszalny przy głębokiej sinicy i wysokim hematokrycie oraz u dzieci z atrezją płucną. Zanika w trakcie napadu anoksemicznego. Ciągły szmer skurczowy słyszalny nad polami płucnymi i od tyłu, wzdłuż kręgosłupa, jest zwykle objawem obecności dużych naczyń krążenia obocznego. Widoczne i wyczuwalne unoszenie prawokomorowe odpowiada narastającemu przerostowi prawej komory serca, przy normalnym uderzeniu koniuszkowym. Osłuchiwaniem serca stwierdza się zwykle pojedynczy drugi ton lub, jeśli sinica jest nieznaczna, jego składowa płucna będzie bardzo cicha. Szmery rozkurczowe, nietypowe dla tetralogii, mogą być objawem drożnego przewodu tętniczego, krążenia obocznego, niedomykalności aortalnej lub braku zastawki tętnicy płucnej. Charakterystyczne szmery ciągłe towarzyszą drożnym zespoleniom systemowo-płucnym. Hepatomegalia może być wczesnym objawem niewydolności krążenia, w przypadkach z rozwiniętym krążeniem obocznym i wzmożonym przepływem płucnym.

12.6. Metody diagnostyczne

12.6.1. Badania laboratoryjne

Ciasnemu RVOTO towarzyszą – obniżenie pO_2 oraz niska saturacja krwi tętniczej. Czasem obserwowana jest kwasica metaboliczna. U niemowląt policytemia jest dość rzadka. Pojawia się natomiast niedokrwistość. W miarę upływu czasu policytemia i hematokryt wzrastają proporcjonalnie do zwężenia podpłucnego. Często stwierdzane są zaburzenia w układzie krzepnięcia takie jak: hemoliza z wydłużonym czasem protrombinowym, obniżenie stężenia czynników V i VIII, fibrynogenu i płytek krwi. Obserwuje się fibrynolizę z podwyższoną zawartością produktów degradacji fibrynogenu (FDP). Trombocytopenii towarzyszą różne postacie trombocytopatii (5, 9, 20, 62).

12.6.2. Badanie radiologiczne klatki piersiowej

W przypadkach typowych, w projekcji przednio-tylnej, sylwetka serca ma charakterystyczny kształt buta, z wcięciem w miejscu pnia płucnego Obraz płuc cechuje zmniejszony przepływ płucny. W łagodnych postaciach tetralogii sylwetka serca może być zbliżona do normalnej a przepływ płucny prawidłowy. Tetralogii może towarzyszyć *dekstrokardia* lub *situs inversus viscerum*. Prawostronny łuk aorty występuje u około 30% dzieci. Wzmożony przepływ płucny sugeruje krążenie oboczne lub przetrwały przewód tętniczy. Wskaźnik sercowo-płucny jest zwykle podwyższony. Uniesienie koniuszka serca ku górze jest objawem znacznego przerostu prawej komory (4, 5, 62, 64).

12.6.3. Badanie elektrokardiograficzne

U większości dzieci dominuje miarowy rytm zatokowy z prawidłowym czasem PQ. Sporadycznie występują rytmy nadkomorowe lub wrodzony blok A-V III stopnia. W 5–7% przypadków stwierdza się częściowy blok prawej odnogi pęczka Hisa. U noworodka początkowo zapis EKG może mieścić się w granicach normy dla wieku. Na ogół jednak, u większości z nich, w ciągu pierwszego tygodnia po urodzeniu nie następuje prawidłowe odwrócenie dodatnich załamków R w odprowadzeniach prawokomorowych. Oś elektryczna serca odchylona jest w prawo od + 90 do +150 stopni, z towarzyszącym przerostem prawej komory (wysoki załamek R w odprowadzeniach przedsercowych prawokomorowych oraz dominujący załamek S w odprowadzeniach lewokomorowych).

12.6.4. Badanie echokardiograficzne

Echokardiografia 2-D z badaniem metodą Dopplera, w tym wizualizacja z użyciem Dopplera kolorowego, mogą być wystarczające do oceny i kwalifikacji do leczenia chirurgicznego typowych postaci tetralogii Fallota, zwłaszcza u niemowląt bez atrezji tętnicy płucnej (8, 32, 65). Część autorów uważa w dalszym ciągu, że korekcja chirurgiczna powinna być poprzedzona badaniem inwazyjnym (6, 20). Echokardiografia pozwala na precyzyjne zobrazowanie typowego ubytku w przegrodzie międzykomorowej oraz stopnia *dekstopozycji* aorty, może jednak nie wystarczyć do rozpoznania mnogiego VSD. Poza zasięgiem tej metody pozostają dystalne odcinki tętnic płucnych, ich rozgałęzienia oraz nieprawidłowe odejścia i przebiegi tętnic wieńcowych (65, 66, 67). Skrajne postacie tetralogii Fallota, ze znaczną hipoplazją RVOT, niedorozwojem pierścienia płucnego, a zwłaszcza nieprawidłowymi tętnicami płucnymi i MAPCA, wymagają diagnostyki inwazyjnej. Echokardiografia pozostaje metodą pierwszoplanową w szczegółowej ocenie połączeń przedsionkowo-komorowych, zwłaszcza przy nieprawidłowych relacjach aparatu podzastawkowego zastawek przedsionkowo-komorowych do VSD (np. *straddling tricuspid valve*) (20, 66, 67, 68, 69).

12.6.5. Cewnikowanie serca i angiokardiografia

Obecnie badanie angiograficzne w tetralogii Fallota najczęściej obejmuje *ventriculografię* prawostronną oraz *aortografię*. *Ventriculografia* lewostronna jest również wykonywana wobec jakichkolwiek wątpliwości, zwłaszcza dla wykluczenia mnogich ubytków międzykomorowych. Prawostronna *ventriculografia* w projekcji przednio-tylnej z odchyleniem dogłowowym oraz w projekcjach bocznej a czasami także skośnej, uwidacznia anatomię prawej komory, tętnicy płucnej, czasem także aortę (ryc. 8).

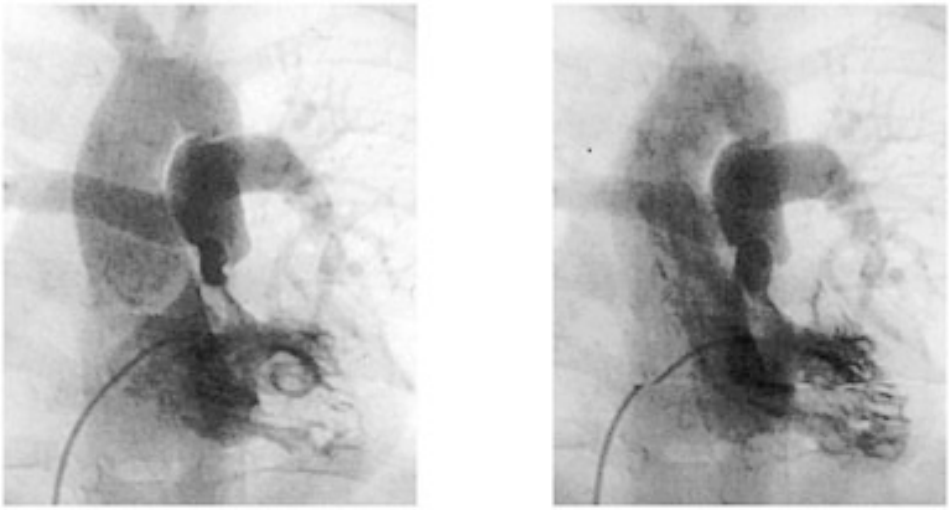

Ryc. 8. Angiokardiografia: ToF – *ventriculografia* prawokomorowa, projekcja głowowo-ogonowa 20° (SU)

Zazwyczaj cała mięśniówka prawej komory jest przerośnięta. Przegroda stożka przesunięta jest do przodu, ku górze i na lewo, co widać najlepiej w projekcji bocznej. Przerośniętą beleczkę przegrodowo-brzeżną najlepiej jest uwidocznić w projekcji prawej skośnej i przednio-tylnej. Pozwala to na ocenę rodzaju i stopnia zwężenia drogi wypływu prawej komory. Projekcja prawa skośna jest przydatna do oceny lokalizacji i wielkości VSD. W projekcji przednio-tylnej z odchyleniem dogłowowym oraz bocznej, oceniana jest wielkość pierścienia płucnego oraz tętnic płucnych (ryc. 9). Jest to niezbędne do zaplanowania leczenia chirurgicznego, ewentualnej decyzji o przecięciu pierścienia płucnego oraz dla prognozy pooperacyjnego stosunku ciśnień w prawej i lewej komorze serca. Grupa z Birmingham opracowała metodę przewidywania pooperacyjnego stosunku ciśnień w prawej i lewej komorze serca, na podstawie wymiaru tętnic płucnych w angiokardiografii. Prawidłowa wartość wynosi 0,4, przy najwyższej akceptowanej 0,7 (20, 46, 70). Ocena tętnic wieńcowych w projekcji przednio-tylnej i bocznej, a czasem w prawej lub lewej skośnej, dokonywana jest zwykle w aortografii, gdy cewnik wprowadzony jest do aorty przez VSD. Odgałęzienia

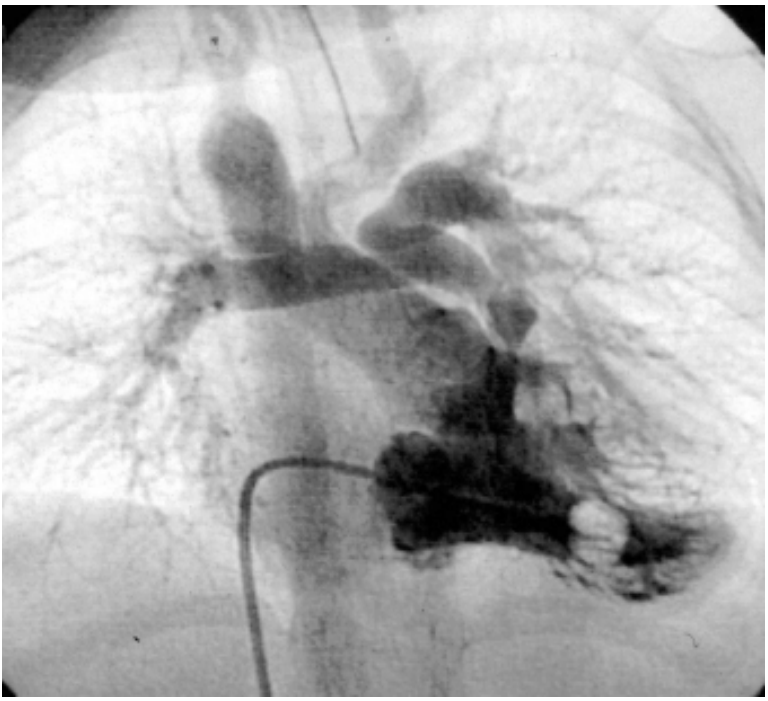

Ryc. 9. Angiokardiografia: ToF – *ventriculografia* prawokomorowa, RAO. Zwężenie RVOT, hipoplazja pierścienia płucnego

prawej lub lewej tętnicy wieńcowej mogą krzyżować RVOT, co komplikuje wykonanie prawostronnej *ventriculotomii*. W skrajnych przypadkach zespołu Fallota zwłaszcza z towarzyszącą atrezją tętnicy płucnej, wykonywana jest *selektywna kolateralografia*, dla szczegółowego zobrazowania od strony aorty, wieloźródłowego zaopatrzenia płuc w krew. W przypadkach wątpliwych, dla uwidocznienia lub potwierdzenia obecności jednej z tętnic płucnych, kontrast podawany jest wstecznie do żyły płucnej od strony lewego przedsionka. Pomimo rozwoju techniki echokardiograficznej, wydaje się, że we wszystkich przypadkach wątpliwych, w skrajnych postaciach anatomicznych, u wszystkich dzieci z atrezją zastawki tętnicy płucnej a także w zespole braku zastawki tętnicy płucnej, badania inwazyjne są konieczne przy podejmowaniu decyzji co do czasu i sposobu leczenia chirurgicznego. Zwłaszcza u pacjentów, u których planowane jest leczenie dwuetapowe, a więc wówczas gdy warunki anatomiczne są niekorzystne lub objawy kliniczne pojawiają się wcześnie, konieczne jest wykonanie pełnego badania inwazyjnego przed planowanym zespoleniem systemowo-płucnym. W większości ośrodków (dotyczy to również Instytutu „Pomnik-Centrum Zdrowia Dziecka" IPCZD), każdy pacjent przed drugim etapem leczenia wykonywane ma badanie inwazyjne. Ta strategia postępowania przyniosła znaczną poprawę wyników leczenia w ostatnim dziesięcioleciu.

12.7. Leczenie operacyjne

12.7.1. Wskazania do leczenia chirurgicznego

Rozpoznanie tetralogii Fallota stanowi *a priori* wskazanie do leczenia chirurgicznego lub interwencji kardiologicznej. Wynika to z historii naturalnej tej wady oraz wyników leczenia chirurgicznego uzyskiwanych obecnie w każdej grupie wiekowej. Sprawą dyskusyjną pozostaje wybór czasu i metody leczenia, decyzja co do leczenia jedno lub dwuetapowego oraz wiek w chwili wykonania ostatecznej korekcji wady. Dyskusyjne pozostają również wskazania do korekcji elektywnej u noworodków i skąpoobjawowych niemowląt w pierwszych 3 miesiącach życia. Decyzje chirurgiczne muszą być oparte na wnikliwej ocenie stanu klinicznego, znajomości szczegółów anatomicznych, wiedzy dotyczącej czynników ryzyka, wyników wczesnych i odległych uzyskiwanych w każdym ośrodku. Jeśli rozpoznanie ma miejsce u symptomatycznego noworodka lub niemowlęcia w pierwszych 3 miesiącach życia, większość autorów skłania się do leczenia dwuetapowego i wykonania zespolenia systemowo-płucnego lub plastyki balonowej zastawki tętnicy płucnej w pierwszym etapie. Niektórzy autorzy postulują pierwotną korekcję niezależnie od wieku, nawet u noworodka (32, 35). Zazwyczaj wyłączone są z tego protokołu noworodki i małe niemowlęta ze znacznym niedorozwojem tętnic płucnych, wadami dodatkowymi lub w złym stanie ogólnym.

Protokół kwalifikacji do leczenia chirurgicznego tetralogii Fallota w Klinice Kardiochirurgii IPCZD zakłada, że noworodki i niemowlęta do 3 miesiąca życia wymagające leczenia chirurgicznego, kwalifikowane są do leczenia dwuetapowego z wykonaniem zmodyfikowanego zespolenia systemowo-płucnego typu Blalock-Taussig, z interpozycją wstawki z Gore-Texu™ 4 mm po stronie prawej, niezależnie od położenia łuku aorty. Wyjątkowo, w przypadku hipoplazji lewej tętnicy płucnej, zespolenie wykonujemy po stronie lewej w celu stymulacji jej wzrostu. Dodatkowe wskazanie do leczenia dwuetapowego stanowi niedorozwój lewej komory serca, oceniony echokardiograficznie na poniżej 70% normy. W szczególnych przypadkach, przeciwwskazania do leczenia jednoetapowego mogą stanowić: znacznego stopnia hipotrepsja, istotne opóźnienie rozwoju psychoruchowego, uszkodzenie neurologiczne lub wyniszczenie ogólne, związane z nawracającymi infekcjami. Metodą alternatywną w stosunku do paliacji chirurgicznej staje się coraz częściej interwencja kardiologiczna, polegająca na plastyce balonowej zastawki płucnej.

Wskazania do wczesnej jednoetapowej korekcji, dotyczą niemowląt po 3 miesiącu życia bez wad towarzyszących oraz dodatkowych czynników ryzyka, niewymagających poszerzenia przezpierścieniowego. W grupie niemowląt ze skrajną postacią tetralogii Fallota, wymagających poszerzenia pierścienia płucnego, pierwotna korekcja wykonywana jest z użyciem jednopłatkowej przezpierścieniowej łaty homogennej (*monocusp*) u każdego symptomatycznego niemowlęcia po

6 miesiącu życia. Według naszego doświadczenia pozwala to na implantację *monocuspu* o średnicy 12–14 mm i uzyskanie nowo wytworzonego pierścienia płucnego o średnicy około 18 mm. Noworodki oraz niemowlęta do 6 miesiąca życia, wymagające przecięcia pierścienia płucnego, kwalifikowane są do leczenia dwuetapowego. Nawet w przypadkach skrajnych, uważamy obecnie, że leczenie chirurgiczne powinno być zakończone przed ukończeniem 2 roku życia.

12.7.1.1. Wskazania do poszerzenia pierścienia płucnego

Wobec niekorzystnych efektów liberalnego stosowania poszerzenia przezpierścieniowego, zarówno w odniesieniu do wyników wczesnych jak i odległych, decyzja co do przecięcia pierścienia płucnego ma zasadnicze znaczenie kliniczne (20, 71, 72, 73, 74, 75, 76, 77, 78, 79). Nieunikniona w tej sytuacji niedomykalność płucna powoduje zwiększoną śmiertelność szpitalną oraz pogarsza tolerancję wysiłku w późnym okresie pooperacyjnym (78, 80, 81). Jednocześnie, podwyższone ciśnienie w prawej komorze, ma negatywny wpływ na wyniki, zarówno wczesne jak i odległe (2, 20, 21, 45, 46, 48, 55, 82, 83). Protokół zaproponowany przez Kirklina pozwala na przewidywanie pooperacyjnego stosunku ciśnień skurczowych w komorach serca, w zależności od średnicy pierścienia płucnego, uzyskanej z jego pomiaru rozszerzadłem Hegara**.** Pomiaru dokonuje się na zatrzymanym i zwiotczonym kardioplegicznie sercu, poprzez podłużnie naciętą drogę odpływu prawej komory, po wykonanej *valvulotomii* płucnej. W oparciu o ryzyko zgonu w czasie 30 dni po operacji, Blackstone i Kirklin zaproponowali, jako początkową wartość graniczną pooperacyjnego stosunku ciśnień w komorach serca – 0,65. Wykazali również, że po operacji ciśnienie w prawej komorze obniża się stopniowo o około 10% przed zamknięciem mostka, o kolejne 10% w okresie późniejszym (20, 43, 44, 45, 46). Z tego względu pojawiła się tendencja do akceptowania wyższego ciśnienia pooperacyjnego w prawej komorze serca (pRV/pLV ≤ 0,85), co zmniejszyło odsetek przecinania pierścienia płucnego. Proponowane kryterium – wartość „Z" nie mniejsza od –3, mierzona na angiogramie przedoperacyjnym, powinno zapewnić pRV do pLV ≤ 0,7. Większość publikowanych opracowań podaje częstość przecięcia pierścienia płucnego w grupie operowanych niemowląt pomiędzy 50 a 70%. W materiale Kliniki Kardiochirurgii IPCZD w latach 1981–2000, wśród 780 wykonanych korekcji tetralogii Fallota, poszerzenie przezpierścieniowe wykonano u 35% operowanych dzieci, w tym, w latach 1996–2000, u 60%. Metodę z wyboru u niemowląt i małych dzieci stanowi, wg naszego doświadczenia, zastosowanie jednopłatkowej łaty homogennej z homograftu płucnego. U dzieci starszych implantujemy pełen homograft płucny w pozycji anatomicznej, jeśli możliwe jest zastosowanie graftu o średnicy co najmniej 18 mm.

12.7.2. Uwagi ogólne dotyczące leczenia operacyjnego

Przed rozpoczęciem operacji operator powinien mieć pełną świadomość szczegółów anatomicznych wady, a zwłaszcza:

a. Wymiarów i wszelkich stwierdzonych angiograficznie wrodzonych lub jatrogennych nieprawidłowości dotyczących tętnic płucnych.
b. Wymiarów pierścienia płucnego, wyrażonego w postaci, albo procentowego deficytu pierścienia w stosunku do normy, albo w postaci wartości Z, w zależności od metody przyjętej w danym ośrodku. Aczkolwiek ostateczna decyzja chirurgiczna podejmowana jest przy stole operacyjnym, prawdopodobieństwo konieczności przecięcia pierścienia płucnego powinno być określone przed operacją.
c. Anatomii drogi odpływu prawej komory serca i stopnia jej przerostu (proksymalne zwężenia śródkomorowe).
d. Stopnia dekstrapozycji aorty.
e. Rodzaju, wielkości (i ilości) ubytków w przegrodzie międzykomorowej.
f. Anatomii tętnic wieńcowych.
g. Obecności naczyń krążenia obocznego (MAPCA).

Znajomość tych elementów jest niezbędna do ustalenia taktyki śródoperacyjnej oraz pozwala w przybliżeniu przewidzieć pooperacyjny stosunek ciśnień w prawej i lewej komorze serca.

Ponadto, konieczna jest znajomość pozostałych elementów anatomii wewnątrz- i pozasercowej, wad towarzyszących oraz wszelkiej patologii dotyczącej innych układów. Dane z wywiadu oraz wiedza na temat przeprowadzonych uprzednio zabiegów chirurgicznych, nie tylko mających związek z wadą serca, mogą mieć istotne znaczenie w planowaniu dostępu chirurgicznego, krążenia pozaustrojowego i w przewidywaniach co do przebiegu pooperacyjnego. Wiedza ta jest konieczna dla określenia ryzyka operacji, przeprowadzenia rozmów z rodzicami dziecka oraz uzyskania ich zgody na proponowane leczenie operacyjne.

12.7.3. Dostęp chirurgiczny i przygotowanie do operacji

W przypadku korekcji tetralogii Fallota, przygotowanie anestezjologiczne jest podobne, jak we wszystkich operacjach wad wrodzonych serca w krążeniu pozaustrojowym. Uprzednio spremedykowany pacjent zostaje zaintubowany, znieczulony ogólnie, ma założony bezpośredni pomiar ciśnienia tętniczego krwi, jedną lub dwie centralne linie żylne, dostęp żylny obwodowy oraz cewnik do pęcherza moczowego. Założone są pomiary temperatur – nosowo-gardłowa, odbytnicza i skórna (optymalnie). Dziecko zostaje ułożone na plecach, z lekko uniesioną klatką piersiową, na materacu wodnym połączonym z wymiennikiem ciepła. Dodatkowo założony jest przezskórny, pulsoksymetryczny, pomiar saturacji krwi.

W przypadku zabiegu paliatywnego, niemowlę ułożone jest na boku przeciwnym do strony, po której wykonywana jest operacja, na wałku, z kończyną górną

uniesioną ku górze i odpowiednio umocowaną. Konieczny jest również bezpośredni pomiar ciśnienia tętniczego krwi, linia żylna centralna i obwodowa.

12.7.3.1. Zespolenie systemowo-płucne

Klatkę piersiową otwieramy z ograniczonej torakotomii tylno-bocznej, na wysokości IV międzyżebrza. Po odsunięciu płuca i nacięciu opłucnej ściennej, preparujemy tętnicę płucną wraz z jej odgałęzieniami. Następnie, w osklepku odnajdujemy tętnicę podobojczykową i preparujemy ją w kierunku pnia ramienno-głowowego (po stronie prawej). Preferujemy wykorzystanie pnia ramienno-głowowego do wykonania interpozycji graftu z Gore-Texu™. Po założeniu klemów naczyniowych, wykonujemy najpierw zespolenie proksymalne, starając się aby graft nacięty był skośnie, co zapewnia możliwie największą powierzchnię napływu od strony tętniczej. Tętnicę płucną nacinamy podłużnie na jej grzbietowej powierzchni, możliwie jak najdalej od gałęzi górnopłatowej. Unikamy zaciskania gałęzi tętnicy płucnej co może powodować ich późniejsze zwężenia. Zespolenie dystalne, podobnie jak proksymalne, wykonujemy szwami ciągłymi Prolene™ 7-0. U noworodków i niemowląt do końca pierwszego roku życia używamy graftów o średnicy 3,5 oraz 4 mm. Po zdjęciu klemów, kontroli hemostazy i założeniu drenu, klatkę piersiową zamykamy szczelnie, warstwowo. Po operacji należy unikać podwyższonych wartości hematokrytu powyżej 35%, albowiem może to sprzyjać wczesnej niedrożności zespolenia (ryc. 10) (porównaj roz. 7, tom I).

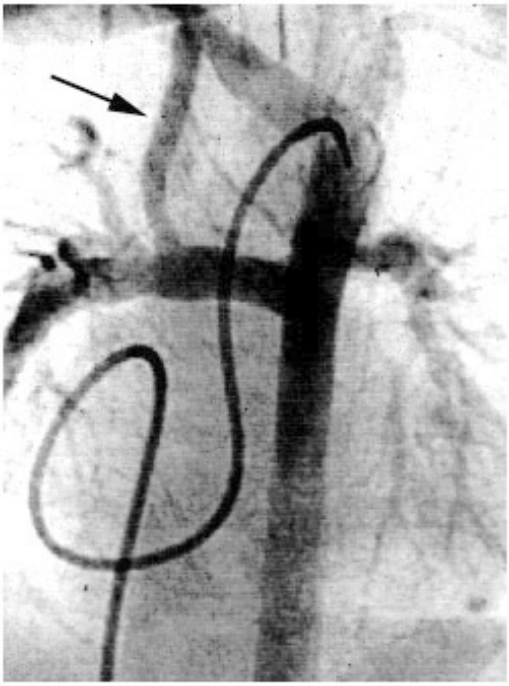

Ryc. 10. Angiografia: niemowlę 5-miesięczne. Stan po prawostronnym zmodyfikowanym zespoleniu B-T (strzałka) Gore-Tex 4 mm, wykonanym w wieku 10 dni

12.7.3.2. Korekcja chirurgiczna

Po wykonaniu podłużnej sternotomii pośrodkowej i subtotalnym usunięciu grasicy, osierdzie zostaje otwarte typowo a chirurg dokonuje wstępnej oceny anatomicznej, dotyczącej połączeń żylno-przedsionkowych, komorowo-tętniczych i anatomii tętnic wieńcowych. Wstępna ocena anatomii tętnic płucnych może wymagać ich wypreparowania. Jeśli uprzednio wykonywany był zabieg paliatywny, zespolenie wymaga wypreparowania i przygotowania do zamknięcia (np. dwoma klipsami tantalowymi) przed rozpoczęciem krążenia zewnątrzustrojowego. Dotyczy to także przetrwałego przewodu tętniczego. Heparynizacja pacjenta, sposób kaniulacji serca i wielkich naczyń, są typowe i nie różnią się od operacji innych wad wrodzonych w krążeniu pozaustrojowym. Stosujemy kaniulację bezpośrednią obu żył głównych (w naszym ośrodku kaniulami Pacifico); odbarczenie lewokomorowe (tzw. *vent*) zakładane jest poprzez lewy przedsionek w miejscu ujścia do niego żyły płucnej prawej górnej.

12.7.4. Krążenie pozaustrojowe

U wszystkich operowanych dzieci stosujemy krążenie pozaustrojowe w umiarkowanej hipotermii 28 stopni, z ograniczoną hemodylucją do hematokrytu około 30% i około 35% w okresie reperfuzji wieńcowej (R. Jonas). Protekcja mięśnia sercowego zapewniona jest za pomocą kardioplegii krwistej (w niektórych ośrodkach preferowana jest wyłącznie kardioplegia krystaliczna), z jednoczasowym chłodzeniem powierzchniowym lodowatą solą, bez stosowania krystalicznego lodu, a okres niedokrwienia mięśnia sercowego (zakleszczenie aorty) ograniczony jest jedynie do wykonania resekcji zwężenia w drodze wypływu prawej komory oraz zamknięcia ubytku międzykomorowego. Wszelkie rekonstrukcje tętnic płucnych, jak również drogi odpływu prawej komory, wykonywane są na bijącym sercu, z zachowaną perfuzją wieńcową. W czasie krążenia zewnątrzustrojowego a czasem po jego zakończeniu, stosujemy zmodyfikowaną ultrafiltrację według M. Elliotta. W okresie reperfuzji stosujemy tak zwany „*by-pass* lewego serca", z podłączeniem *ventu* lewokomorowego do linii żylnej oraz ciągłym ssaniem z opuszki aorty (uprzednio założona kaniula do kardioplegii).

Powyższa technika stosowana jest zarówno w celu odpowietrzenia lewej połowy serca jak i odciążenia objętościowego lewej komory w okresie reperfuzji wieńcowej.

12.7.5. Elementy korekcji chirurgicznej

Korekcja chirurgiczna tetralogii Fallota składa się z następujących elementów:

a. Zniesienia zwężenia podzastawkowego z drogi odpływu prawej komory serca oraz istniejących zwężeń śródkomorowych.
b. Uzyskania wystarczającego poszerzenia zastawki płucnej poprzez chirurgiczną plastykę jej spoideł i płatków.

c. Poszerzenia wszelkich zwężeń pierścienia, pnia płucnego, rozwidlenia oraz gałęzi tętnic płucnych, w granicach dostępności chirurgicznej, to jest do wnęk płuc.
d. Zamknięcia ubytków wewnątrzsercowych – międzykomorowego i międzyprzedsionkowego.

Korekcja rozpoczyna się od podłużnej arteriotomii płucnej, w celu uwidocznienia i oceny zastawki płucnej. Określenia wymaga ilość płatków, ich podatność i ruchomość. Plastyka zastawki polega zwykle na mobilizacji płatków poprzez odcięcie i rozcięcie ich spoideł, często przyrośniętych do ściany pnia płucnego. Jest to niezbędne do likwidacji zwężenia nadzastawkowego. U niemowląt z łagodną postacią tetralogii Fallota, na tym etapie, poprzez zastawkę płucną, ocenia się zwężenie w drodze odpływu prawej komory i wykonuje jego resekcję, która następnie jest kontynuowana poprzez prawy przedsionek i zastawkę trójdzielną (korekcja przezprzedsionkowa). W większości przypadków, na tym etapie operacji, podłużnym nacięciem otwieramy drogę odpływu prawej komory serca (stożek płucny), w celu oceny i resekcji zwężenia podzastawkowego. Obowiązuje zasada jak najmniejszej *ventriculotomii*, dla uniknięcia pooperacyjnej niewydolności prawokomorowej i zaburzeń rytmu. Przerosłe belki mięśniowe, spinające przegrodę stożka z przednią ścianą prawej komory, są przecinane i częściowo resekowane, podobnie belki leżące po lewej stronie przegrody stożka. Pozwala to na mobilizację stożka, poszerzenie wymiaru poprzecznego oraz „wysokości" drogi odpływu prawej komory, uwidocznienie ubytku międzykomorowego oraz resekcję belek mięśniowych leżących głębiej. Wycięcia wymaga także pogrubiałe blaszkowato wsierdzie, wyściełające i spinające drogę odpływu prawej komory, aż do zastawki płucnej. Na tym etapie, po wcześniejszym podaniu kardiopleginy, dokonuje się pomiaru pierścienia płucnego poszerzadłem Hegara od strony stożka płucnego. Na tej podstawie podjęta zostaje decyzja co do ewentualnego przecięcia pierścienia płucnego (patrz wyżej). Ubytek międzykomorowy zamykany jest łatą z tworzywa sztucznego, zwykle Dakronu, albo poprzez *ventriculotomię*, albo też (częściej) poprzez prawy przedsionek i zastawkę trójdzielną. Coraz większe ograniczanie wskazań do *ventriculotomii* prawostronnej, wobec coraz młodszego wieku operowanych pacjentów powoduje, że coraz większa ilość operacji wykonywana jest poprzez zastawkę trójdzielną. Zamknięcia ubytku międzykomorowego dokonujemy najczęściej przy użyciu szeregu pojedynczych szwów materacowych na podkładkach (w niektórych ośrodkach stosowany jest z powodzeniem szew ciągły). Bardzo rzadko, jedynie u najmłodszych niemowląt stosujemy szwy półciągłe. Plastyka tętnic płucnych, ich bifurkacji i pnia płucnego, jeśli pierścień płucny pozostaje zachowany, wykonywana jest za pomocą łat z autologicznego osierdzia szwami ciągłymi Prolene™ 7-0 lub 6-0. Wykonujemy ją przed zakleszczeniem aorty, na bijącym sercu. Po zamknięciu ubytku w przegrodzie międzykomorowej oraz, jeśli istnieje, ubytku międzyprzedsionkowego (bezpośrednio lub łatą z osierdzia), wykonujemy ocenę zastawki trójdzielnej za pomocą próby wodnej oraz jej ewentualną plastykę. U niemowląt nigdy nie stosujemy plastyk typu DeVega, ani redukujących pierścieni zastaw-

kowych. W przypadku niedorozwoju prawej komory serca lub zastawki trójdzielnej, a także w granicznych przypadkach hipoplastycznych tętnic płucnych, pozostawiamy centralnie położony, kalibrowany ubytek międzyprzedsionkowy o średnicy około 3–4 mm, w celu umożliwienia przecieku prawo-lewego, w przypadku pooperacyjnej niewydolności prawokomorowej. Zapewnia to prawidłowy rzut systemowy serca, kosztem desaturacji krwi tętniczej. Po zamknięciu ściany prawego przedsionka, odpowietrzeniu jam serca i aorty, przywracamy perfuzję wieńcową i stosujemy w okresie reperfuzji opisany powyżej *by-pass* lewego serca. W przypadku zachowania pierścienia płucnego i wykonania *ventriculotomii* prawokomorowej, drogę odpływu prawej komory poszerzamy łatką z autologicznego osierdzia uprzednio trymowanego w 0,6% roztworze glutaraldehydu (przez 5 minut). Poprzez fiksację włókien kolagenowych zapobiega to tworzeniu się tętniaków, a jednocześnie podatne osierdzie nie upośledza funkcji rozkurczowej prawej komory.

12.7.5.1. Poszerzenie przezpierścieniowe

Jeśli przecięcie hipoplastycznego pierścienia płucnego jest nieuniknione, rozważyć należy wybór techniki poszerzenia przezpierścieniowego.

Pierwsze zastosowanie łaty przezpierścieniowej opisał Kirklin w 1959 roku (24). Używał w tym celu własnego osierdzia pacjenta. Inni autorzy stosowali Dacron, osierdzie trymowane 0,6% roztworem glutaraldehydu lub Gore-Tex™ (4, 20, 8, 21, 84). Stosowano również osierdzie wieprzowe (Polystan) lub cielęce (Maedox). Zasadnicze znaczenie ma długość i szerokość łaty przezpierścieniowej. Długość łaty musi być taka, aby jej dystalny odcinek obejmował obszar poszerzenia *poststenotycznego* (20). Może to wymagać przedłużenia cięcia na lewą tętnicę płucną, wyraźnie poza miejsce przyczepu więzadła tętniczego. Szerokość łaty na poziomie pierścienia płucnego powinna być większa od należnej dla danego pacjenta, w granicach wartości Z +2. Barratt-Boyes zalecał, aby wymiar łaty na tym poziomie nie przekraczał 75% średnicy aorty wstępującej. Zbyt szeroka łata zwiększa niedomykalność płucną a ponadto może ulec kompresji (20). W 1967 roku Paul Marchand z Uniwersytetu w Johannesburgu, zaproponował zastosowanie jedno lub dwupłatkowej łaty homogennej, w celu zmniejszenia pooperacyjnej niedomykalności płucnej (34). Kawashima opracował technikę implantacji jednopłatkowej łaty przezpierścieniowej, skonstruowanej z własnego osierdzia pacjenta. Jednocześnie, zwrócił uwagę na konieczność maksymalnego ograniczenia *ventriculotomii* (85).

Zastosowanie jednopłatkowej łaty homogennej, płucnej, krioprezerwowanej, jest zgodnie z naszym doświadczeniem techniką z wyboru (ryc. 11).

W przypadku niedostępności homograftu płucnego, stosujemy analogiczny homograft aortalny, z wykorzystaniem płatka przedniego zastawki mitralnej homograftu do poszerzenia drogi odpływu prawej komory. Stosowane przez nas homografty należą do grupy zastawek żywych (*vital homograft*), podlegają technice krioprezerwacji, zawierają co najmniej 50% żywych fibroblastów i są przy-

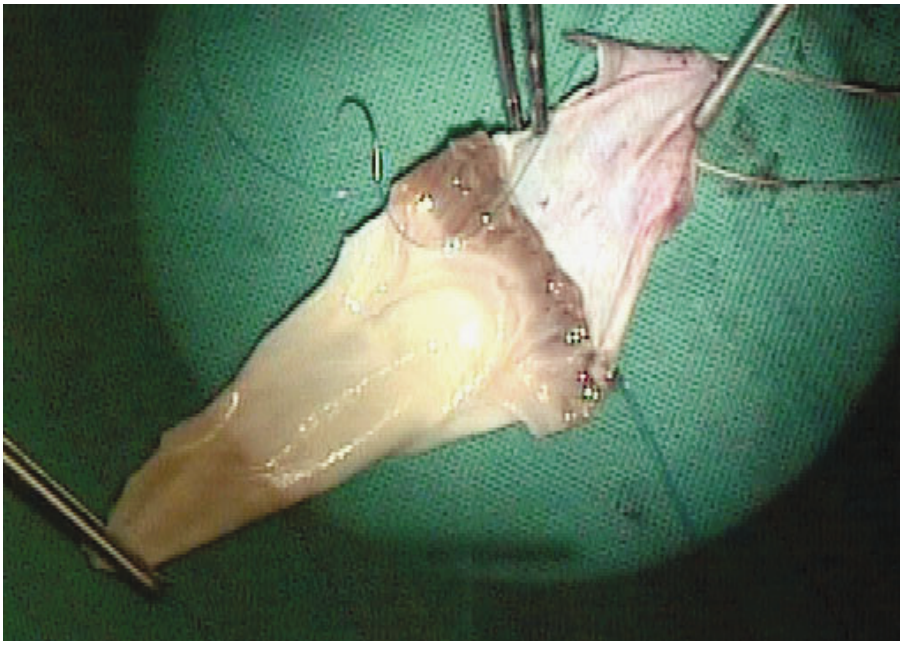

Ryc. 11. Jednopłatkowa łata homogenna. Homograft płucny z doszytym płatem osierdzia

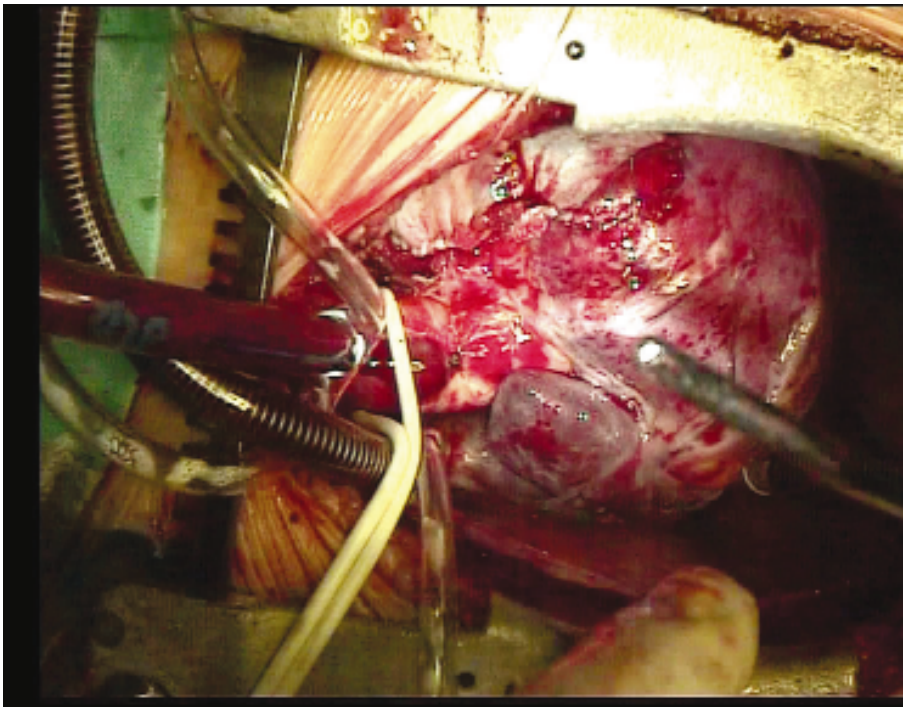

Ryc. 12. Skrajna postać ToF. Stan po implantacji jednopłatkowej, płucnej łaty homogennej

gotowywane od 1981 roku w Banku Zastawek Homogennych IPCZD. Technika implantacji polega na wszyciu łaty homogennej szwami ciągłymi Prolene™ 6-0 lub 7-0, najczęściej aż do obwodowego odcinka lewej tętnicy płucnej. Na poziomie pierścienia płucnego zakładane są dwa szwy materacowe na podkładkach, decydujące o poziomie wszycia płatka homograftu. W naszym ośrodku płatek wszywamy w pozycji anatomicznej. W przypadku homograftu płucnego, w celu poszerzenia drogi odpływu prawej komory, doszywamy do niego łatę z autologicznego osierdzia, trymowanego w 0,6% roztworze glutaraldehydu (ryc. 11, 12).

U dzieci starszych, jeśli możliwe jest użycie pełnego homograftu płucnego o średnicy co najmniej 18 mm, implantujemy go w pozycji anatomicznej w drogę odpływu prawej komory, z wykonaniem zespolenia dystalnego do bifurkacji tętnic płucnych, z jej ewentualnym poszerzeniem. W drogę odpływu prawej komory oraz przedni brzeg homograftu wszywamy łatę z autologicznego osierdzia (jak wyżej). W szczególnych przypadkach rozległych zwężeń bifurkacji i proksymalnych odcinków tętnic płucnych, wykorzystujemy do rekonstrukcji pełen homograft płucny wraz z bifurkacją i gałęziami tętnic płucnych (86). Po zakończeniu zespoleń, które wykonywane są w okresie reperfuzji wieńcowej na bijącym sercu, kontrolujemy hemostazę i oceniamy rytm serca. Zmniejszamy rozwarcie mostka i usuwamy wałek spod pleców dziecka dla poprawy powrotu żylnego. Po okresie reperfuzji wieńcowej, nie krótszym niż 50% czasu niedokrwienia, usuwamy *vent* lewokomorowy i zapewniamy właściwe wypełnienie jam serca i wielkich naczyń. Gdy ciepłota pacjenta powraca do wartości fizjologicznej, stopniowo zmniejszamy rzut pompy i odłączamy krążenie pozaustrojowe. W tym czasie dawki leków inotropowych i rozszerzających naczynia obwodowe powinny być odpowiednio dobrane, aby zapewnić właściwy rzut systemowy. W naszym ośrodku standardowo stosujemy Dobutaminę w dawce 5 μg/kg/min, Milrinon w dawce 0,1–0,5 μg/kg/min oraz nitroglicerynę. Po zakończeniu perfuzji, u niektórych pacjentów stosujemy ultrafiltrację. Po jej zakończeniu i osiągnięciu odpowiedniego hematokrytu, serce zostaje zdekaniulowane. Po podaniu protaminy kontrolujemy hemostazę, naszywamy dwie elektrody: nasierdziową i na mięsień prosty brzucha (lub ew. dwie elektrody nasierdziowe „sekwencyjnie"), zakładamy dreny do śródpiersia i jam opłucnowych, jeśli zostały otwarte. W przypadku implantacji pełnego homograftu, w przedni odcinek śródpiersia wszywamy membranę Gore-Texową™, zabezpieczającą serce i naczynia przed zrostami, na wypadek ewentualnej resternotomii. Mostek zamykamy drutem stalowym. Powłoki szyjemy warstwowo, zakładając szew śródskórny. W czasie transportu dziecka do oddziału pooperacyjnego, monitorujemy ciśnienie tętnicze krwi i/lub saturację przezskórną.

W naszym ośrodku stosujemy zasadę możliwie jak najwcześniejszej ekstubacji i prewencji niewydolności prawokomorowej poprzez właściwy dobór leków inotropowych oraz ścisłą kontrolę gospodarki płynowej.

12.7.5.2. Korekcja tetralogii Fallota z brakiem zastawki tętnicy płucnej (*absent pulmonary valve syndrome*)

Wewnątrzsercowa korekcja wady nie różni się od techniki opisanej powyżej. Najistotniejsza część operacji polega na wypreparowaniu i całkowitym uruchomieniu olbrzymich tętnic płucnych, razem z ich gałęziami płatowymi, a zwłaszcza na całkowitym oddzieleniu ich tylnej ściany od leżącej za nimi tchawicy i oskrzeli głównych. Następnie pień płucny przecinamy poprzecznie, poniżej bifurkacji tętnic płucnych. Obie tętnice płucne rozcinamy podłużnie aż do rozwidlenia na gałęzie płatowe na ich dolnej powierzchni. Wycinamy nadmiar ich ściany, redukując średnicę do wartości około 20% większej od należnej dla powierzchni ciała dziecka. Tak zredukowaną ścianę zszywamy jednowarstwowym szwem półciągłym Prolene™ 7-0. Pomiędzy odtworzoną w ten sposób bifurkację i drogę odpływu prawej komory implantujemy pełen homograft płucny, o największym możliwym rozmiarze (technika opisana powyżej, porównaj roz. 22, tom II, str. 335).

12.7.5.3. Tetralogia Fallota z atrezją tętnicy płucnej

Leczenie chirurgiczne powinno być, według większości autorów, wieloetapowe i polegać na *unifokalizacji* zaopatrzenia płuc w krew od strony tętnic płucnych, a następnie po uzyskaniu ich wystarczającego rozwoju, na korekcji ostatecznej, z wykorzystaniem pełnego homograftu płucnego, dla połączenia prawej komory serca z tętnicami płucnymi. W wielu przypadkach, obustronna, etapowa *unifokalizacja* polega na wykonywaniu zespoleń systemowo-płucnych do tętnic płucnych z jednoczasową implantacją do nich dużych naczyń krążenia obocznego (MAPCA). Likwidowanie podwójnego zaopatrzenia segmentów płuc odbywa się albo śródoperacyjnie, poprzez podwiązywanie i klipsowanie nieprawidłowych dodatkowych naczyń lub też coraz częściej, w pracowni cewnikowań, poprzez ich zamykanie *coilami.* Celem ostatecznym wieloetapowego leczenia jest rozdzielenie prawej i lewej części serca oraz uzyskanie dopływu krwi do jak największej ilości segmentów płucnych z prawej komory. Zwolennikiem takiej strategii jest między innymi R. Mee z Cleveland Clinic. Jego oponentem jest F. Hanley z San Francisco, proponujący jednoczasową wczesną korekcję wady, polegającą na odtworzeniu tętnic płucnych z wielkich naczyń krążenia obocznego (MAPCA). Uzyskał on przy pomocy tej techniki zadowalające wyniki w wyselekcjonowanej grupie pacjentów (87).

12.8. Wyniki

12.8.1. Wyniki wczesne

Najistotniejszy wpływ na uzyskiwane wyniki ma postać anatomiczna wady, wyrażona zwłaszcza stopniem hipoplazji tętnic płucnych i drogi odpływu prawej komory. Według wieloośrodkowych badań europejskich, koordynowanych

przez nasz zespół dla Europejskiego Towarzystwa Kardio-Torakochirurgów (EACTS) i obejmujących grupę 1123 pacjentów po korekcji tetralogii Fallota wykonanej w latach 1992–1996, do istotnych statystycznie czynników ryzyka wczesnego zgonu należały: wiek poniżej 3 miesiąca życia i masa ciała poniżej 5 kg. Poszerzenie przezpierścieniowe zastosowano u 54,7% operowanych i nie stanowiło ono istotnego czynnika ryzyka, niezależnie od wieku w czasie operacji. Ogólna śmiertelność szpitalna wynosiła 3,12%. Na wczesny wynik nie miało wpływu wykonane uprzednio zespolenie systemowo-płucne. Dostęp przezprzedsionkowy zastosowano jedynie u 27,4% pacjentów i wiązał się on z istotnie wyższą śmiertelnością (4,05% *versus* 0,65%). Prawostronna *ventriculotomia* konieczna była u 72,5% operowanych.

Według Europejskiej Bazy Danych o Operacjach Wad Wrodzonych Serca u Dzieci (EACTS – Congenital Database) w grupie 839 niemowląt śmiertelność szpitalna była następująca:
– łata przezpierścieniowa (65%) – 2,9%
– korekcja przezprzedsionkowa – 10,5%
– *ventriculotomia* z zachowaniem pierścienia płucnego – 0%

W całym materiale operowanych dzieci śmiertelność szpitalna wynosiła:
– łata przezpierścieniowa – 4%
– korekcja przezprzedsionkowa – 6,1%
– *ventriculotomia* z zachowaniem pierścienia płucnego 2,1%

Z przedstawionych danych wynika, że lepsze wyniki wczesne uzyskano u niemowląt poniżej 1 roku życia, a najlepsze wyniki towarzyszyły korekcji z *ventriculotomią*, bez przecinania pierścienia płucnego. Zaskakująco wysoka śmiertelność wczesna dotyczyła korekcji przezprzedsionkowej. G. Stellin podaje doskonałe wyniki wczesne uzyskane w grupie noworodków i małych niemowląt poniżej 3 miesiąca życia, u których w latach 1991–2001 wykonał wczesną korekcję ze śmiertelnością szpitalną 2,8%. Jednopłatkową, przezpierścieniową łatę homogenną implantował u 54,3% dzieci (35).

W roku 2001 według danych Klubu Kardiochirurgów Polskich w Polsce wykonano 161 korekcji tetralogii Fallota ze śmiertelnością szpitalną 6,8% (11 zgonów).

W Klinice Kardiochirurgii IPCZD w latach 1981–2000 wykonano 780 korekcji tetralogii Fallota ze śmiertelnością 6,8%. W latach 1996–2000 wśród 179 operowanych zmarło 6 dzieci co stanowi 3,35%.

12.8.2. Wyniki późne

Obserwacje odległe w najstarszej grupie pacjentów operowanych w Minneapolis USA, w czasie średnio – 31 lat po operacji, wykazują zadowalający wynik u znakomitej większości operowanych (88). W materiale z Birmingham, Alabama, 814 pacjentów operowanych z powodu tetralogii Fallota w latach 1967–1986 (średni czas obserwacji – 15 lat), stałe ryzyko zgonu odległego było 3-krotnie większe

niż w populacji kontrolnej (48). Wśród 176 dzieci w wieku od 6 do 18 miesięcy, operowanych w Bostonie w latach 1984–1989, stałe ryzyko zgonu odległego, było mniej niż 2-krotnie większe w porównaniu z populacją kontrolną (20). Wśród czynników ryzyka odległego zgonu wymieniane są: wiek w chwili operacji powyżej 4 roku życia (89, 90) i podwyższony stosunek ciśnień w prawej i lewej komorze serca (6, 20, 48, 82, 90, 91). Łata przezpierścieniowa stanowiła istotny czynnik ryzyka jedynie w czasie do 6 miesięcy po operacji; wiąże się ona jednak ze stałym i wzrastającym ryzykiem reoperacji (20, 72, 79, 81, 92, 93). W badaniach Murphy'ego, pooperacyjny stosunek ciśnień w prawej i lewej komorze ≥ 0,5 wiązał się z ryzykiem zgonu odległego (90). Wśród najpoważniejszych powikłań odległych, na pierwszym miejscu wymieniane jest ryzyko zgonu z powodu zaburzeń rytmu (6, 72, 79, 90, 92, 94, 95, 96, 97, 98). Blok całkowity występuje bardzo rzadko, u 0,5–1% operowanych (20, 21, 72). Według większości autorów, do czynników zmniejszających ryzyko zgonu odległego oraz późnych powikłań należą: młody wiek w chwili operacji, niskie ciśnienie w prawej komorze serca, mniejsza *ventriculotomia* oraz ograniczenie niedomykalności płucnej. Prawdopodobieństwo przeżycia 30 lat po korekcji tetralogii Fallota bez konieczności wykonywania reoperacji, w doświadczeniu Mayo Clinic, w 1993 roku wynosiło 88% (90). Z przeglądu dostępnego piśmiennictwa wynika, że częstość reoperacji w tetralogii Fallota wynosi od 1,8 do 13,3% i zależy od czasu obserwacji (72, 79, 88, 91, 93). Najczęstsze wskazania do reoperacji stanowią: zwężenie odpływu prawej komory, resztkowy przeciek na poziomie przegrody międzykomorowej, istotna niedomykalność płucna, a rzadziej – niedomykalność trójdzielna i tętniak drogi odpływu prawej komory. Wśród 307 dzieci, u których w latach 1981–2000 w naszej klinice implantowano jednopłatkową łatę homogenną częstość reoperacji wynosi jedynie 3,5%. Powraca pytanie czy operacja naprawcza tetralogii Fallota może być nazwana korekcją. Stosując definicję Starka mówiącą, że korekcją można nazwać jedynie operację, która przywraca i utrzymuje prawidłową funkcję, po której czas życia jest identyczny jak w zdrowej populacji oraz brak jest wskazań do dalszego leczenia, wydaje się, że jedynie u niektórych niemowląt z dobrymi warunkami anatomicznymi, które uniknęły powikłań, wadę można uznać za skorygowaną. Z całą pewnością należy jednak stwierdzić, że wszystkie dzieci i dorośli, którzy przebyli operację naprawczą tetralogii Fallota, wymagają obserwacji i ścisłej kontroli lekarskiej. Pozwala ona na wczesne wykrywanie przetrwałych lub nawracających zaburzeń hemodynamicznych i elektrofizjologicznych oraz ich leczenie. Powinno to zmniejszyć ryzyko nagłego zgonu w odległym okresie po operacji oraz poprawić ich jakość życia (20, 99, 100, 101, 102, 103).

Piśmiennictwa

1. Fallot E. *Contribuction a l'anatomie pathologique de la maladie bleue (cyanose cardiaque)*, Marseille Med. 1888, 25,77.
2. Kirklin J. W., Karp R. B. *The Tetralogy of Fallot from a surgical viewpoint*, W. B. Saunders Comp., 1970.
3. Lillehei C. W., Cohen M., Warden H. E., Read R. C., Aust J. B., DeWall R. A., Varco R. L. *Direct vision intracardiac surgical correction of the tetralogy of Fallot, pentalogy of Fallot and pulmonary atresia defects,* Ann. Surg. 1964, 556.
4. Rygg I. H. *Tetralogy of Fallot. A study of all cases diagnosed in Denmark from 1947 till 1965*, Copenhagen Costers Bogtrykkeri 1971,129.
5. Anderson R. H., Shinebourne E. A., Macartney F. J., Tynan M. *Paediatric Cardiology*, Churchill Livingstone, 1987.
6. Crupi G., Parenzan L., Anderson R. H. *Perspectives in Pediatric Cardiology, Vol 2: Paediatric Cardiac Surgery Part.1,* Futura Publishing Comp., Inc., New York, 1989.
7. Stark J., de Leval M. *Surgery for Congenital Heart Defects*, Grune & Stratton, 1983.
8. Stark J., de Leval M. *Surgery for Congenital Heart Defects*, W. B. Saunders Comp.,1994.
9. Hoffman M., Rydlewska-Sadowska W., Rużyłło W. *Wady serca*, PZWL, 1989.
10. Ross D., English T., McKay R. *Principles of Cardiac Diagnosis and Treatment – A Surgeons Guide*, Springer-Verlag, 1992.
11. Kawata H., Matsuda H., Isaka Y., Kaneko M., Matsuwaka R., Konayashi J., Matsuki O., Nakano S., Kimura K., Kawashima Y. *Imaging analisys of platelet deposition on the extracardiac valved conduit in humans,* Trans. Am. Soc. Artif Intern Organs 1989, 35,190.
12. Blalock A., Taussig H. B. *The surgical treatment of malformations of the heart in which there is pulmonary stenosis or pulmonary atresia*, JAMA 1945, 128,189.
13. Bross W. *Leczenie operacyjne Tetralogii Fallota*, Pam. II Zjazdu Torakochirurgów Pol., Wrocław 1959, 84.
14. Chrościcki A., Czarnowska M., Giżycka I., Kamiński W., Smólska I., Wagner A., Wysocka K. *Dalsze losy dzieci z zespołem Fallota po założeniu zespolenia omijającego zwężenie tętnicy płucnej*, Pam. Konf. Dysk. PTK, Kraków 1971, 151.
15. Manteuffel L., Waśniewska M., Zgliczyński L., Justyna M. *Przypadek operacji Blalock-Taussig z wynikiem pomyślnym u 20-letniej chorej,* Kardiol. Pol. 1954, 1,82.
16. McKay R., deLeval M. R., Ress P., Taylor J. F. N., Macartney F. J., Stark J. *Postoperative angiographic assessment of modified Blalock-Taussig shunts using expanded polytetrafluoroethylene (Gore-Tex™),* Ann. Thorac. Surg. 1980, 30,137.
17. Potts W. J., Smith S., Gibson S. *Anastomosis of the aorta to pulmonary artery*, JAMA, 1946, 132,627.
18. Waterston D. J. *Treatment of Fallot's tetralogy in children under one year of age*, Rozhl. Chir. 1962, 41,181.
19. Brock R. C., Campbell M. *Infundubular resection or dilatation for infundibular stenosis*, Br. Heart 1950, 12,403.
20. Kirklin J. W., Barratt-Boyes B. G. *Cardiac Surgery*, Churchill Livingstone, Inc. 1993.
21. Arciniegas E. *Pediatric Cardiac Surgery*, Year Book Medical Publishers, Inc. Chicago, Illinois, 1985.
22. Kay P. H., Ross D. N. *Fifteen years experience with the aortic homograft: the conduit of choice for right ventricular outflow tract reconstruction,* Ann. Thorac. Surg. 1985, 40,360.
23. Kirklin J. W., DuShane J. W., Patric R. T., Donald D. E., Hetzel P. S., Harshbarger H. G., Wood E.H. *Intracardiac surgery with the aid of a mechanical pump – oxygenator system (Gibbon type): Report of eight cases*, Mayo Clin. Proc.1955, 30,201.
24. Kirklin J. W., Ellis F. H., McGoon D. C., DuShane J. W., Swan H. F. C. *Surgical treatment for the tetralogy of Fallot by open intracardiac repair*, J. Thorac. Surg. 1959, 37,22.

25. Moll J., Lorkiewicz Z., Michalska J., Tyborski A., Śliwiński M. *Doszczętne leczenie tetralogii Fallota*, Pol. Przeg. Chirurg. 1964, 36,1441.
26. McGoon D. C., Rastelli G. C., Wallace R. B. *Discontinuity between right ventricle and pulmonary artery*, Ann. Surg. 1970, 680.
27. Ross D. N., Somerville J. *Correction of pulmonary atresia with a homograft aortic valve*, Lancet 1966, 1446.
28. Barratt-Boyes B. G., Simpson M., Neutze J. M. *Intracardiac surgery in neonates and infants using deep hypothermia with surface cooling and limited cardiopulmonary by-pass*, Circulation 1997, 43, 25.
29. Barratt-Boyes B. G., Neutze J. M. *Primary repair of tetralogy of Fallot in infancy using profound hypothermia with circulatory arrest and limited cardiopulmonary by-pass: A comparison with conventional two-stage management*, Ann. Surg. 1973, 178,406.
30. Castañeda A. R., Freed M. D., Williams R. G., Norwood W. I. *Repair of tetralogy of Fallot in infancy*, J. Thorac. Cardiovasc. Surg. 1977, 74,372.
31. Murphy J. D., Freed M. D., Keane J. F., Norwood W. I., Castañeda A. R., Nadas A. S. *Hemodynamic results after intracardiac repair of tetralogy of Fallot by deep hypothermia and cardiopulmonary bypass*, Circulation 1980, 62,168.
32. Castañeda A., Jonas R., Mayer J., Hanley F. *Cardiac Surgery of the Neonate and Infant*, W. B. Saunders Comp., 1994.
33. Edmunds L. H., Saxena N. C., Friedman N. *Transatrial resection of the obstructed right ventricular infundibulum*, Circulation 1976, 54,117.
34. Marchand P. *The use of a cusp-bearing homograft patch to the outflow tract and pulmonary in Fallot's tetralogy and pulmonary valvular stenosis*, Thorax 1967, 22,497.
35. Stellin G. *Repair of tetralogy of Fallot in the first three months of life,* Controversies in the Neonatal Management in Congenital Heart Diseases, Hamburg, July 2001.
36. Ehrenhaft J. L., Theilen E. O., Fisher J. *Ectopic tricuspid leaflet producing symptoms of infundibular pulmonic stenosis,* Ann. Surg. 1959, 150,937.
37. Smolinsky A., Tamarkin M., Goor D. A. *Fractional gradients along the outflow tract of the right ventricle in tetralogy of Fallot,* J. Thorac. Cardiovasc. 1981, 81,774.
38. Neirotti R., Galindez E., Kreutzer G., Coronel A. R., Pedrini M., Becau L. *Tetralogy of Fallot with subpulmonary ventricular septal defect*, Ann. Thorac. Surg. 1978, 25,51.
39. Vargas F. J., Kreutzer G. O., Pedrini M., Capelli H., Coronel A. *Tetralogy of Fallot with subarterial ventricular septal defect*, J. Thorac. Cardiovasc. Surg. 1986, 92,908.
40. Blackstone E. H., Shimazaki Y., Maehara T., Kirklin J. W., Bargeron L. M. *Prediction of severe obstruction to right ventricular outflow after repair of tetralogy of Fallot and pulmonary atresia,* J. Thoracic. Cardiovasc. Surg. 1988, 96,288.
41. Di Donato R. M., Jonas R. A., Lang P., Rome J. J., Mayer J. E., Castañeda A. R . *Neonatal repair of tetralogy of Fallot with and without pulmonary atresia,* J. Thorac. Cardiovasc. Surg. 1991, 101,126.
42. Elzenga N. J., Gittenbergerde Groot A. C. *The ductus arteriosus and stenosis of the pulmonary arteries in pulmonary atresia*, Int. J. Cardiol. 1986, 11,195.
43. Blackstone E. H., Kirklin J. W., Pacifico A. D. *Decision-making in repair of tetralogy of Fallot based on intraoperative measurements of pulmonary arterial outflow tract*, J. Thorac. Cardiovasc. Surg. 1979, 7,77,526.
44. Blackstone E. H., Kirklin J. W., Bertranou E. G., Labrosse C. J., Soto B., Bargeron L. M. *Preoperative prediction from cineangiograms of postrepair right ventricular pressure in tetralogy of Fallot*, J. Thoracic. Cardiovasc. Surg. 1979, 78,542.
45. Kirklin J. W., Barratt-Boyes B. G. *Cardiac Surgery*, Chiurchill Livigstone, Inc. 1986.
46. Pacifico A. D., Kirklin J. W., Blackstone E. H. *Surgical management of pulmonary stenosis in tetralogy of Fallot*, J. Thorac. Cardiovasc. Surg. 1987, 74,382.
47. Rowlatt J. F., Rimoldi H. J. A., Lev M. *The quantitative anatomy of the normal child's heart*, Ped. Clin. North. Am.1963, 10,499.

48. Kirklin J. W., Blackstone E. H., Jonas R. A., Shimazaki Y., Kirklin J. K., Mayer J. E., Pacifico A. D., Castañeda A. R. *Morphologic and surgical determinants of outcome events after repair of tetralogy of Fallot and pulmonary stenosis*, J. Thorac. Cardiovasc. Surg. 1992, 103,706.
49. Lass J., Engeser U., Meisner H., Struck E., Sauer U., Buhlmeyer K., Zwingers Th., Sebening F. *Tetralogy of Fallot development of hypoplastic pulmonary arteries after paliation*, J. Thorac. Cardiovasc. Surg. 1984, 32,133.
50. Kuers P. F., McGoon D. C. *Tetralogy of Fallot with aortic origin of right pulmonary artery,* J. Thorac. Cardiovasc. Surg. 1973, 65,327.
51. Robin E., Silberger B., Ganguly S. N., Magnisalis K. *Aortic origin of the left pulmonary artery. Variant of tetralogy of Fallot,* Am. J. Cardiol. 1975, 35,324.
52. Shimazaki Y., Maehara T., Blackstone E. H., Kirklin J. W., Bargeron L. M. *The structure of the pulmonary circulation in tetralogy of Fallot with pulmonary atresia,* J. Thorac. Cardiovasc. Surg. 1988, 95,1048.
53. Edwards J. E., McGoon D. C. *Absence of anatomic origin from heart pulmonary arterial supply*, Circulation 1973, 47,393.
54. Piehler J. M., Danielson G. K., McGoon D. C. *Management of pulmonary atresia with ventricular septal defect and hypoplastic pulmonary arteries by right ventricular outflow reconstruction*, J. Thorac. Cardiovasc. Surg. 1980, 80,552.
55. Nakata S., Imai Y., Takanashi Y. *A new method for the quanititative standarization of cross – sectional areas of the pulmonary arteries in congenital heart disease with decresased pulmonary blood flow*, J. Thorac. Cardiovasc. Surg. 1984, 88,610.
56. Graham T. P., Erath H. G., Boncek R. J., Boerth R. C. *Left ventricular function in cyanotic congenital heart disease*, Am. J. Cardiol. 1980, 45,1231.
57. Jarmakani J. M., Graham T. P., Canent R. V. *Left heart function in children with tetralogy of Fallot before and after paliative or corrective surgery,* Circulation 1972, 46,478.
58. Miller G. A. M., Kirklin J. W., Rahimtoola S., Swan H. F. C. *Value of the left ventricle in tetralogy of Fallot*, Am. J. Cardiol. 1965, 16,488.
59. Graham T. P., Faulker S., Bencle H., Wender C. M. *Hypoplasia of the left ventricle: Rare cause of postoperative mortality in tetralogy of Fallot*, Am. J. Cardiol. 1977, 40,454.
60. Sandor G., Patterson M. W., Tipple M., Ashmore P. G., Popov R. *Left ventricular systolic and diastolic function after total correction of Tetralogy of Fallot*, Am. J. Cardiol. 1987, 60,1148.
61. Fellows K. E., Smith J., Keane J. F. *Preoperative angiocardiography in infants with tetrad of Fallot. Review of 36 cases*, Am. J. Cardiol. 1981, 47,1279.
62. Kubicka K. *Odległe wyniki leczenia Tetralogii Fallota u dzieci ze szczególnym uwzględnieniem zaburzeń hemodynamicznych,* Rozprawa habilitacyjna 1974, Instytut Pediatrii AM w Warszawie, str. 115.
63. Bodnar E., Frater R. *Replacement Cardiac Valves*, Pergamon Press Inc. New York, 1991, 482.
64. Amplatz K., Koller J. H. *Radiology of congenital heart disease*, Mosby Year Book, Inc. 1993.
65. Santoro G., Marino B., Di Carlo D., Formigari R., de Zorzi A., Mazzera E., Rinelli G., Marcelletti C., De Simone G., Pasquini L. *Echocardiographically quided repair of tetralogy of Fallot*, Am. J. Cardiol. 1994, 73,808.
66. Nanda N. C. *Doppler Echocardiography,* LEA&Febiger, 1993.
67. Sanders S. P. *Echocardiography and related techniques in the diagnosis of congenital heart defects*, Echocardiography Review Cardiovasc. Ultrasound 1984, 4,443.
68. Canale J. M., Shan D. J., Copeland J. G., Goldberg S. J., Valdes-Cruz L. M., Salomon N., Allen H. H. *Two dimensional Doppler echocardiographic m-mode echo-cardiographic and phonocardiographic method for study of extracardiac heterograft valved conduits in the right ventricular outflow tract position*, Am. J. Card. 1982, 49,100.
69. Gramiak R., Waag R. *Cardiac Ultrasound*. The C. V. Mosby Comp., St. Louis, 1977, 308.
70. Wermeński K., Książyk J., Brzezińska G., Guzecki A. *Przewidywanie pooperacyjnego stosunku ciśnień między prawą a lewą komorą w zespole Fallota na podstawie obrazu angiokardiograficznego*, Kard. Pol. 1983, 26,841.

71. Ebert P. A. *Second operations for pulmonary stenosis or insufficiency after repair of tetralogy of Fallot*, Am. J. Card. 1982, 50,637.
72. Fuster V., McGoon D. C., Kennedy M. A., Ritter D. G., Kirklin J. W. *Long-term evaluation (12 to 22 years) of open heart surgery for tetralogy of Fallot,* Am. J. Card. 1980, 46,635.
73. Klinner W., Reichart B., Pfaller M., Hatz P. *Late results after correction of tetralogy of Fallot necessitating outflow tract reconstruction. Comparison with results after correction without outflow tract patch*, J. Thorac. Cardiovasc. Surg. 1984, 54,1310.
74. Lange P. E., Onnasch D. G. W., Bernhard A., Heintzen P. H. *Left and right ventricular adaptation to right ventricular overload before and after surgical repair of tetralogy of Fallot*, Am. J. Card. 1982, 50,786.
75. Misbach G. A., Turley K., Ebert P. A. *Pulmonary valve repalacement for regurgitation after repair of tetralogy of Fallot*, Ann. Thorac. Surg. 1983, 36, 684.
76. Naito Y., Fujita T., Manabe H., Kawashima Y. *The criteria for reconstruction of right ventricular outflow tract in total correction of tetralogy of Fallot,* J. Thorac. Cardiovasc. Surg. 1980, 80,574.
77. Shaher R. M., Foster E., Farina M., Spooner E., Sheikh F., Alley R. *Right heart reconstruction following repair of tetralogy of Fallot*, Ann. Thorac. Surg. 1983, 35,421.
78. Wessel H. U., Cunningham W. J., Paul M. H., Bastanier C. K., Muster A. J., Idriss F. S. *Exercise performance in tetralogy of Fallot after intracardiac repair,* J. Thorac. Cardiovasc. Surg. 1980, 80,582.
79. Zhao H. X., Miller D. C., Reitz B. A., Shumway N. E. *Surgical repair of tetralogy of Fallot*, J. Thorac. Cardiovasc. Surg.1985, 89,204.
80. Deanfield J. E., Ho S-Y., Phil M., Anderson R. H., McKenna W. J., Allwork S. P., Smith-Radley K. A. *Late sudden death after repair of tetralogy of Fallot: A clinicopathologic study*, Circulation 1983, 67,626.
81. Joransen J. A., Lucas R. V., Moller J. H. *Postoperative haemodynamics in tetralogy of Fallot A study of 132 children*, Br. Heart J. 1979, 41,33.
82. Kirklin K., Kirklin J. W., Blackstone E. H., Milano, Pacifico A. D. *The impact of transannular patching on outcome after repair of tetralogy of Fallot,* Ann. Thorac. Surg. 1989, 48,783.
83. Shimazaki Y., Blackstone E. H., Kirklin J. W., Jonas R. A., Mandell V., Colvin E. V. *The dimensions of the right ventricular outflow tract reconstruction using a cusp-bearing transannular patch*, J. Thorac. Cardiovasc. Surg. 1983, 86,777.
84. Hjelms E., Pohlner P., Barratt-Boyes B. G., Gavin J. B. *Study of autologous pericardial patch--graft in the right ventricular outflow tract in growing and adult dogs,* J. Thorac. Cardiovasc. Surg. 1981, 81,120.
85. Kawashima Y., Kitamura S., Nakano S., Yagihara T. *Corrective surgery of tetralogy of Fallot without or with minimal right ventriculotomy and with repair of the pulmonary valve*, Circulation 1981, 64,147.
86. Burczyński P. L., McKay R., Arnold R., Mitchell D. R., Sabino G. P. *Homograft replacement of the pulmonary artery bifurcation*, J. Thorac. Cardiovasc. Surg. 1989, 98,623.
87. Reddy V. M., Liddicoat J. R., Hanley F. L. *Midline one-stage unifocalization and repair of pulmonary atresia with ventricular septal defect and major aortopulmonary collaterals,* J. Thorac. Cardiovasc. Surg. 1995, 109,832.
88. Lillehei C. W., Varco R. L., Cohen M., Warden H. E., Gott V. L., DeWall R. A., Patton C., Moller H. J. *The first open heart corrections of tetralogy of Fallot. A 26–31 year follow – up of 106 patients*, Ann. Surg. 1986, 204,490.
89. Manabe H. *Recent advance in total correction of tetralogy of Fallot*, Jpn. Circ. J. 1984, 48,1.
90. Murphy J. G., Gersh B. J., Phil D., Mair D. D., Fuster V., McGoon M. D., Ilstrup D. M., McGoon D. C., Kirklin J. W., Danielson G. K. *Long-term outcome in patients undergoing surgical repair of tetralogy of Fallot,* N. Engl. J. Med. 1993, 329,593.

91. Katz N. M., Blackstone E. H., Kirklin J. W., Pacifico A. D., Bargeron L. M. *Late survival and symptoms after repair of tetralogy of Fallot*, Circulation 1982, 65,403.
92. Chen D., Moller J. H. *Comparison of late clinical status between patients with different hemodynamic findings after repair of tetralogy of Fallot,* Am. Heart J. 1987, 767.
93. Stark J., Pacifico A. *Reoperations in Cardiac Surgery,* Springer-Verlag, 1989, 390.
94. Deanfield J. E. *Late ventricular arrhythmias occurring after repair of tetralogy of Fallot: do they matter?,* International J. Cardiol. 1991, 30,143.
95. Garson A. Jr., Gillette P. C., Gutgesell H. P., McNamara D. G. *Stress – induced ventricular arrhythmia after repair of tetralogy of Fallot*, Am. J. Cardiol. 1980, 46,1006.
96. Gillette P. C., Yeomam M. A., Mullins C. E., McNamara D. G. *Sudden death after repair of tetra-logy of Fallot*, *Electrocardiographic and electrophysiologic abnormalities*, Circulation 1977, 56,566.
97. Kremers M. S., Wells P. J., Black W. H., Solodyna M. A. *Entrainment of ventricular tachycardia in postoperative tetralogy of Fallot*, PACE 1988, 11,1310.
98. Oda H., Aizawa Y., Murata M., Satoh M., Suzuki K., Shibata A., Miyamura H., Kanazawa H., Eguch S. *A successful electrical ablation of recurrent sustained ventricular tachycardia in a postoperative case of tetralogy of Fallot*, Jap. Heart J. 1986, 421.
99. Deanfield J. E. *Tetralogy of Fallot – long-term follow-up,* Card. Young 1993, 3,176.
100. Meyboom F., Szatmari A., Boss E., Utens L., Vletter J., Roelandt J., Verhulst F., Hess J. *Quality of life: Long term follow-up after open heart surgery for congenital heart disease*, Ped. Card. 1992, 13,258.
101. Rosenthal A. *Adults with tetralogy of Fallot – repaired, Yes: Cured, No,* N. Engl. J. Med., 1993, 329,655.
102. Stark J. *Do we really correct congenital heart defects?*, J. Thorac. Cardiovasc. Surg. 1989, 97,1.
103. Waien A., Liu P. P., Ross B. L., Williams W. G., Webb G. D., McLaughlin P. R. *Arterial follow-up of adults with repaired tetralogy of Fallot*, JACC. 1992, 20, 295.